CASO CLÍNICO DESTACADO MARZO 2017

Dr. Vincenzo Foti. Clínica privada, Italia.

Regeneración periimplantaria.

OsteoBiol® Gen-Os®.

Sexo: masculino | Edad: 64

Fig. 1

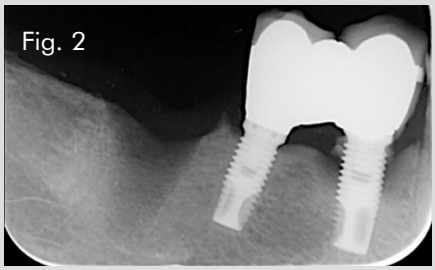
Fig. 2

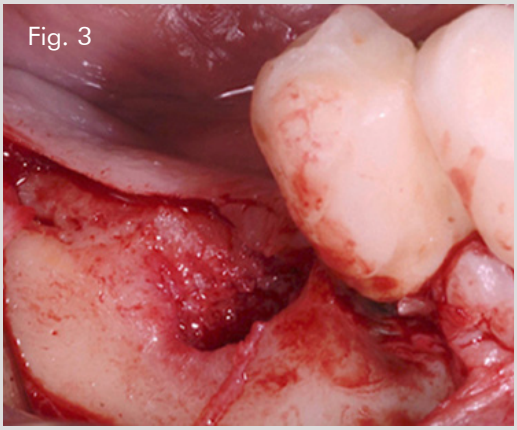
Fig. 3

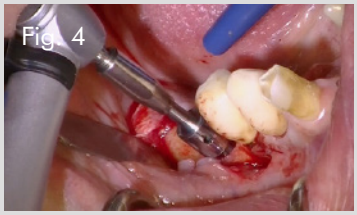
Fig. 4

Fig. 5

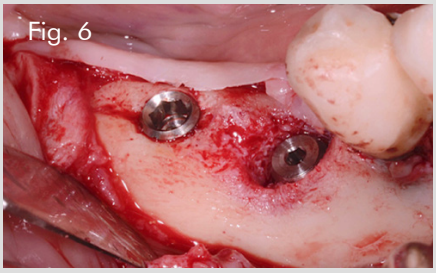
Fig. 6

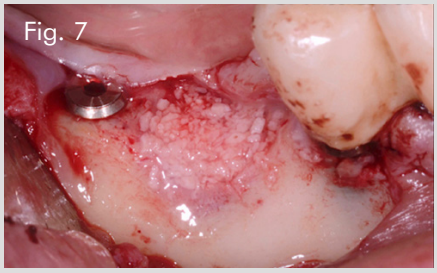
Fig. 7

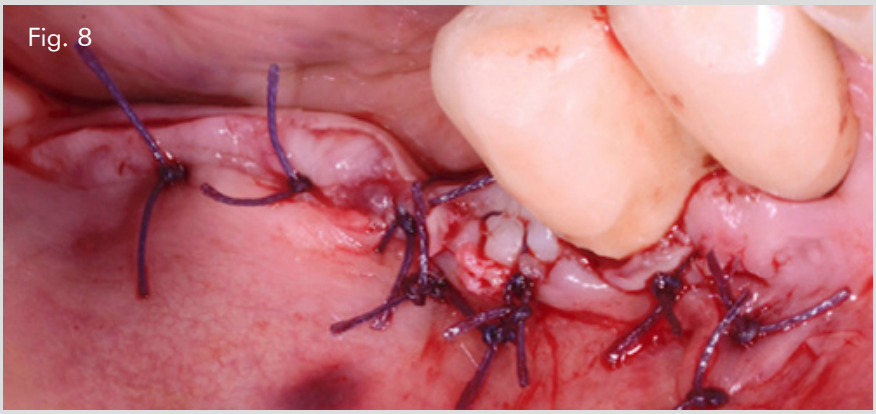
Fig. 8

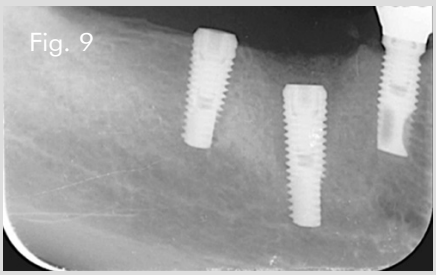
Fig. 9

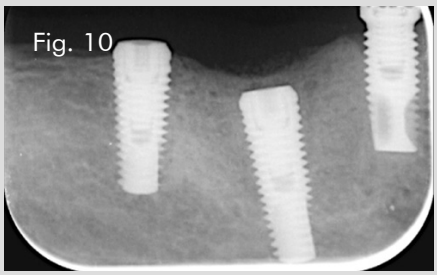
Fig. 10

1. Estado inicial.

2. Radiografía intraoral: defecto post-extracción después de 2 meses.

3. Dehiscencia crestal.

4. Interferencia superior para apertura bucal pequeña.

5. Menor interferencia de la corona en el sitio 4.4.

6. Colocación más profunda del implante mesial para permitir estabilidad primaria.

7. Mezcla de OsteoBiol® Gen-Os® con sellador de fibrina. Una forma alternativa de inducir la regeneración ósea. El fibrinógeno tiene acción inductiva. Después de la polimerización, el sellador de fibrina tiene un efecto de barrera

8. Suturas de punto colchonero horizontal.

9. Radiografía intraoral después de la cirugía: el implante mesial está inclinado debido a interferencias.

10. Radiografía intraoral después de 4 meses: nueva densidad alrededor del implante

Caso clínico destacado del mes.
Marzo de 2017. Osteógenos.

CASO CLÍNICO DESTACADO MARZO 2017

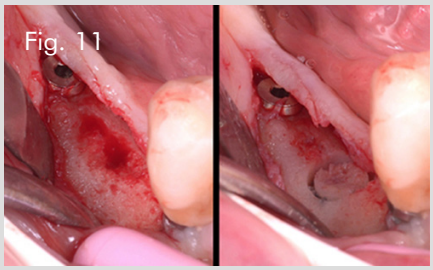
Fig. 11

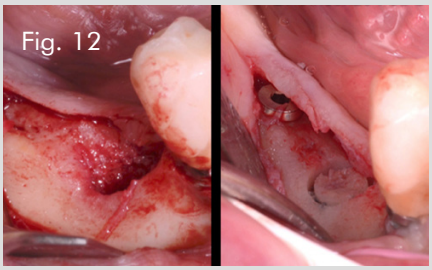
Fig. 12

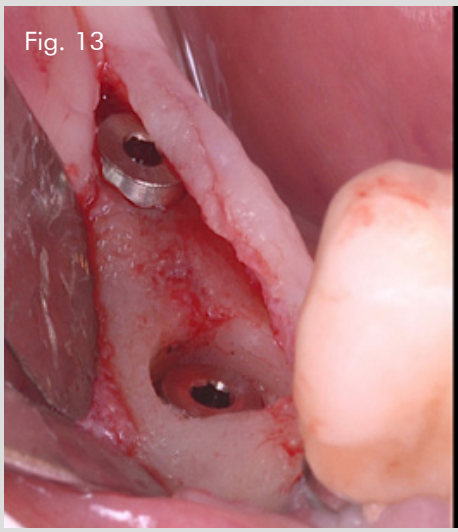
Fig. 13

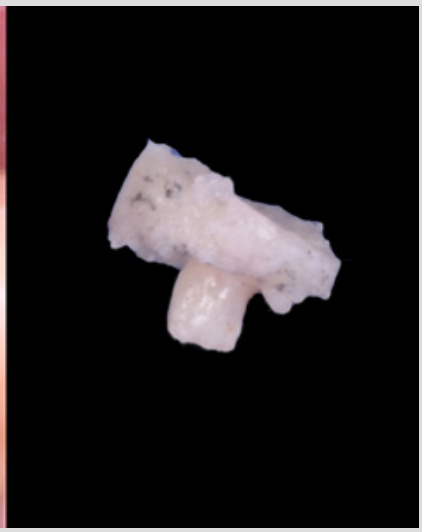

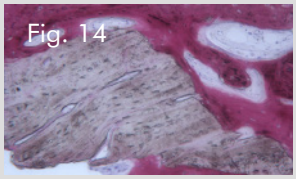
Fig. 14

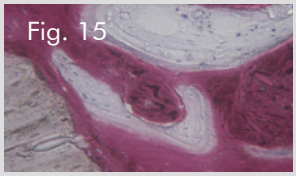
Fig. 15

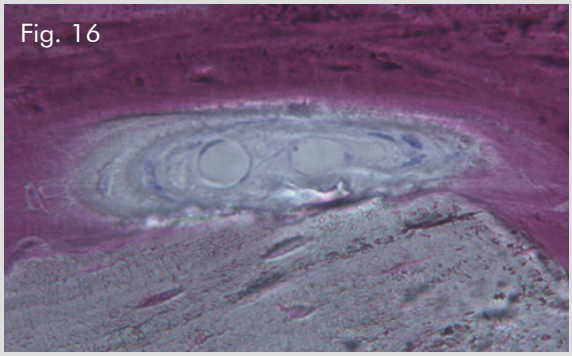
Fig. 16

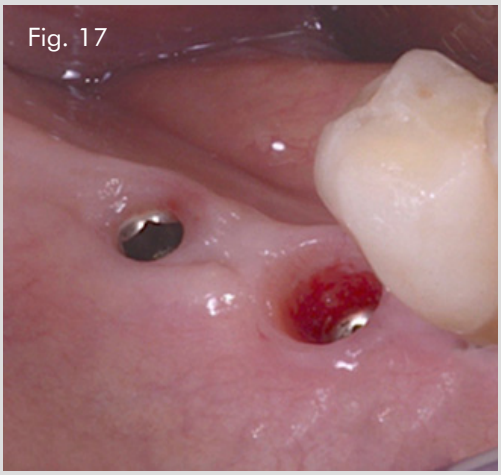
Fig. 17

Fig. 18

Fig. 19

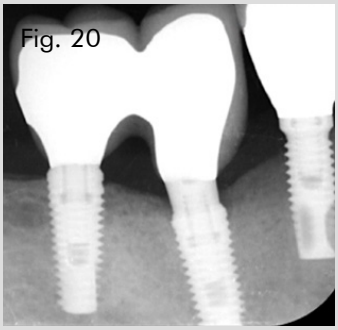
Fig. 20

11. Después de 4 meses: extracción de hueso nuevo para exponer el implante.

12. Antes y después.

13. El tornillo en forma de hueso se envía para hacer una histología.

14. Histología ampliada 100x: Partícula rodeada de hueso nuevo mineralizado (rojo) y tejido osteoide (azul claro). Ausencia de necrosis y células inflamatorias.

15. Histología ampliada 200x: Hueso nuevo mineralizado adherido a la partícula.

16. Histología ampliada 200x: Tejido osteoide en proceso de mineralización, con osteoblastos activos, adherido a la partícula.

17. Dos meses después de la segunda cirugía.

18. Pilares personalizados de titanio con "Vertical Finish Line Geometry".

19. Restauración final fijada con cemento temporal eugenol de óxido de zinc. Cualquier residuo en el surco se disuelve después de 3-4 semanas por la acción de las enzimas salivares.

20. Radiografía intraoral: La "altura del pilar protésico" entre la plataforma del implante y la corona es de 3 mm para reducir la pérdida ósea marginal.

Caso clínico destacado del mes.
Marzo de 2017. Osteógenos.

Osteògenos
Dental Surgical Devices