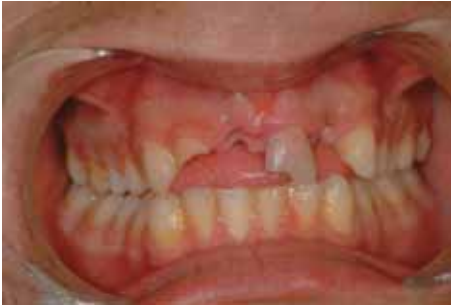

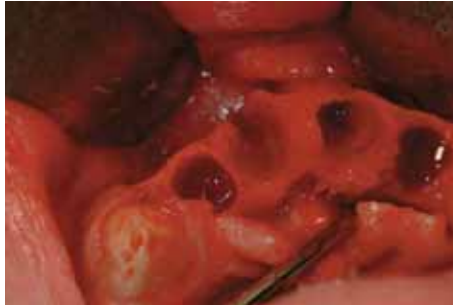Regeneración ósea vestibular post-traumatismo.

información del paciente

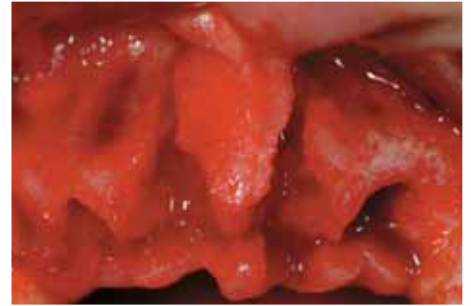
> sexo: masculino
> edad: 19



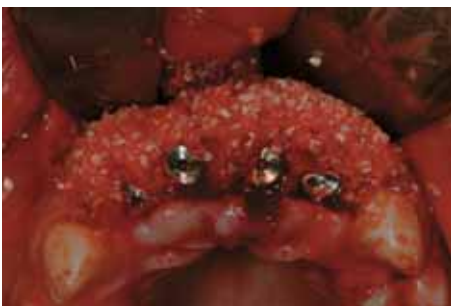Avulsión del 1.1 y 2.2 y fractura coronal de 1.2 y 2.1.



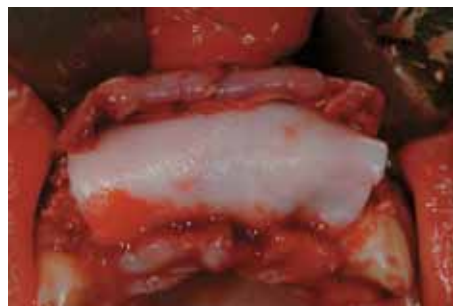
Ausencia de pared vestibular del 1.1.



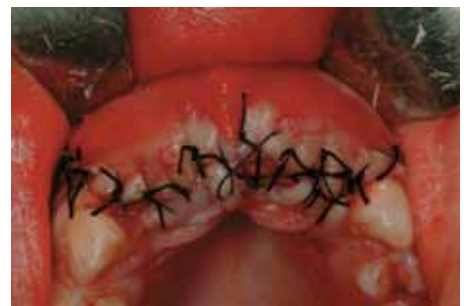Dehiscencia de pared vestibular de los alveolos correspondientes a 1.1 y 2.1.



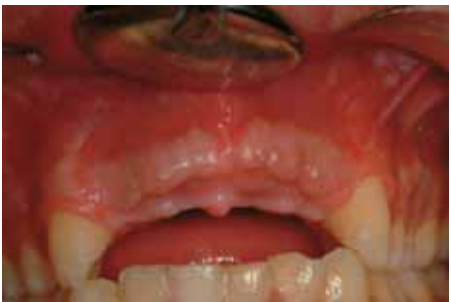Relleno de los defectos vestibulares con Osteo-Biol Gen-Os.



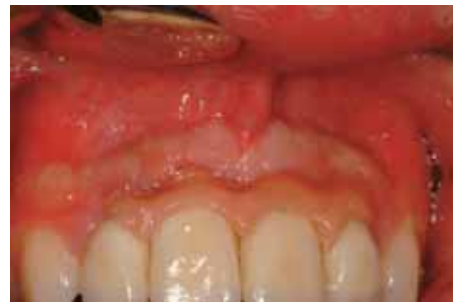Membrana OsteoBiol Evolution cubriendo el injerto óseo.



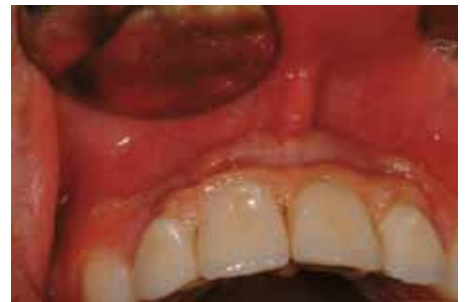Sutura del relleno alveolar.



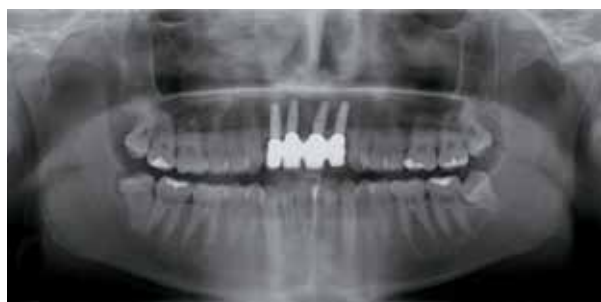Regeneración del reborde alveolar 5 meses después.



Coronas finales de cerámica en boca.



Regeneración ósea obtenida en sentido horizontal.



Radiografía panorámica final.

Documentación proporcionada por Prof. Dr. José Luis Calvo Guirado

Profesor de la Universidad de Murcia (España) - email: joseluis.calvo@um.es