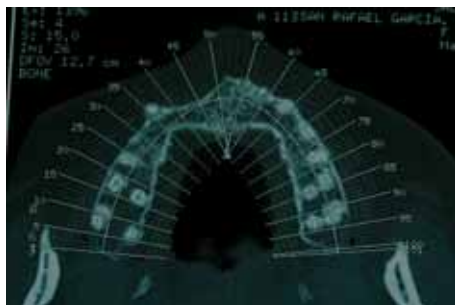


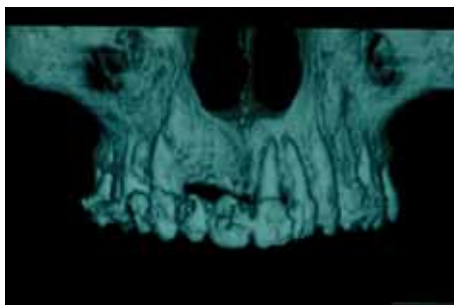
Cortical split anterior, implante inmediato, provisionalización inmediata y regeneración ósea.

información del paciente

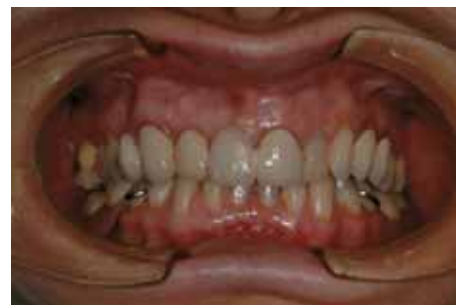> sexo: femenino
> edad: 54



Dental Scan del maxilar superior donde se observa la atrofia del cuadrante superior derecho.



Dental Scan del maxilar superior con pérdida ósea en anchura y altura en zona superior derecha.



Puente superior inicial en boca.

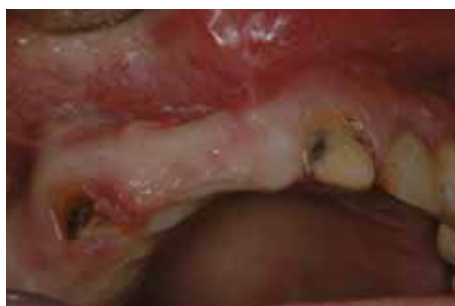
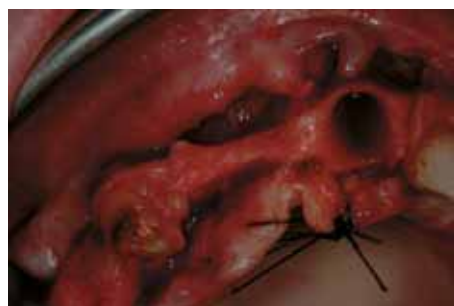
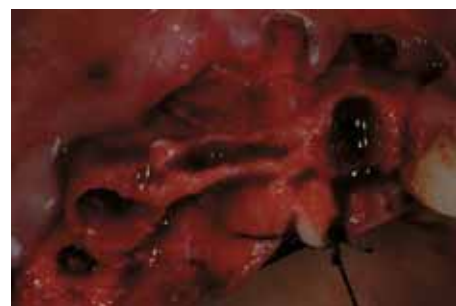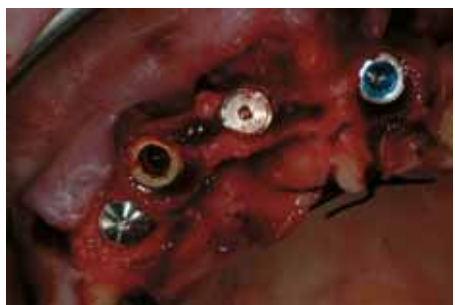Imagen oclusal donde se observa pérdida ósea en sentido horizontal.



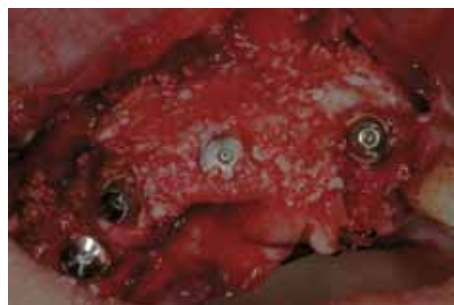Atrofia del reborde alveolar superior derecho.



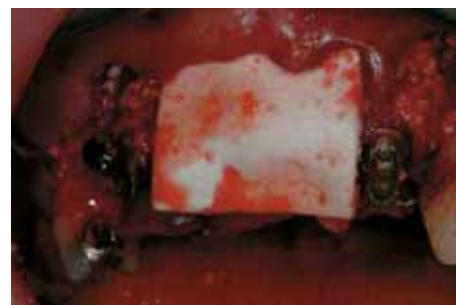Cortical Split del hueso y ensanchamiento con osteótomos.



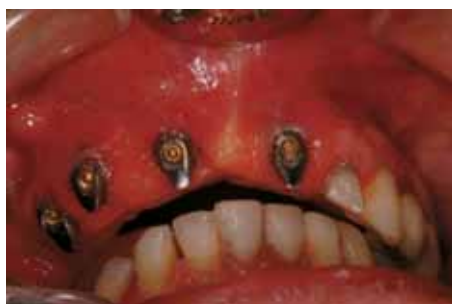Colocación de 4 implantes en la zona intervenida.



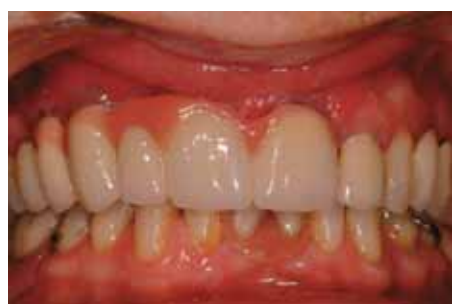OsteoBiol Apatos Mix 1000-2000 μm como relleno de los defectos óseos.



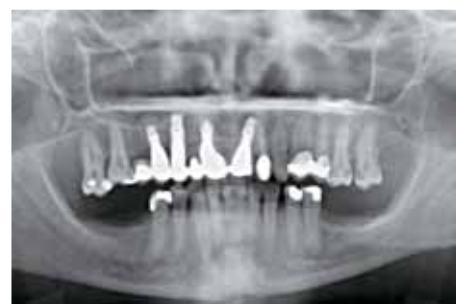Membrana OsteoBiol Duo-Teck cubriendo el injerto óseo.



Hueso regenerado después de 6 meses de cicatrización junto a pilares definitivos en boca.



Restauración de cerámica sobre metal final en boca.



Ortopantomografía final a 7 meses de control.

Documentación proporcionada por Prof. Dr. José Luis Calvo Guirado

Profesor de la Universidad de Murcia (España) - email: joseluis.calvo@um.es