Elevación del seno por acceso crestal con OsteoBiol Gel 40: follow-up a 18 meses

Información del paciente > sexo: femenino
> edad: 64 años

Imagen intra-oral inicial.

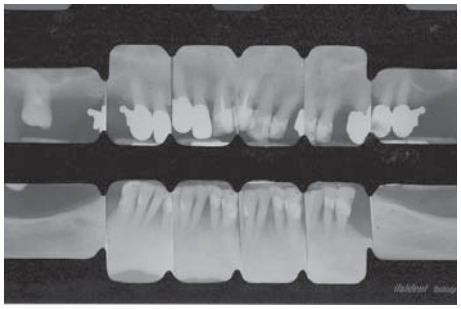

Radiografías endo-orales iniciales en donde se aprecian importantes déficit óseos a nivel maxilar y mandibular.

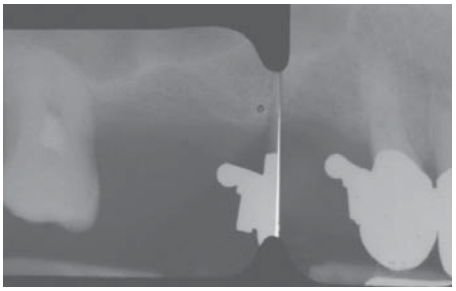

Detalle de Rx endo-oral en donde se aprecia el déficit óseo del maxilar.

Imagen clínica pre-tratamiento después de la eliminación de la prótesis.

Elevación del suelo del seno maxilar por acceso crestal: osteotomía antes del injerto de Gel 40 OsteoBiol.

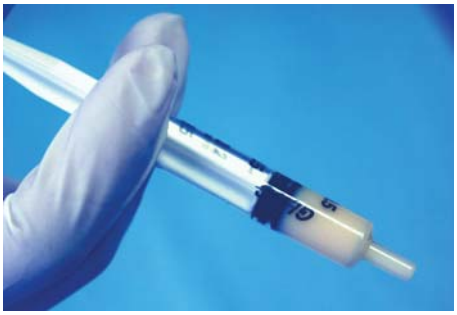

Gel 40 OsteoBiol.

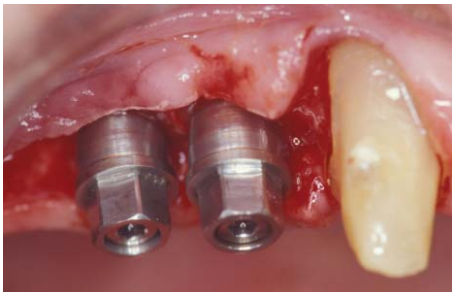

Inserción de los implantes.

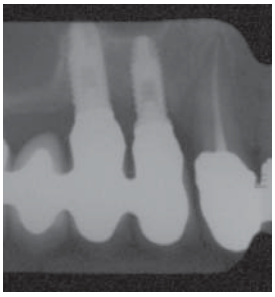

Rx endo-oral final (un año de la intervención y ocho meses de la carga).

Imagen intra-oral a un año del final del tratamiento (ocho meses de la carga).

Documentación a cargo del Dr. Roberto Rossi
Práctica Privada en Génova tel. (+39) 010 3742304 email: drrossi@mac.com