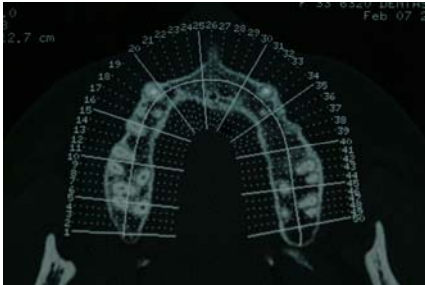
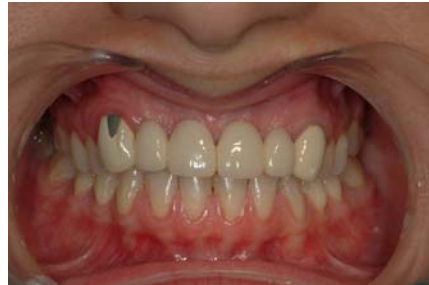

## Atrofia de maxilar superior.

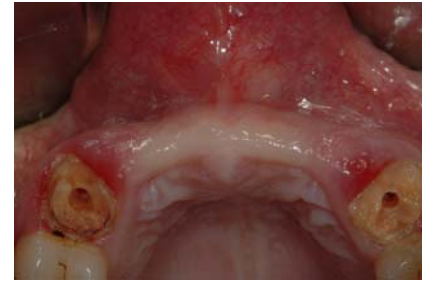Información del paciente > sexo: Femenino  
> edad: 32 años



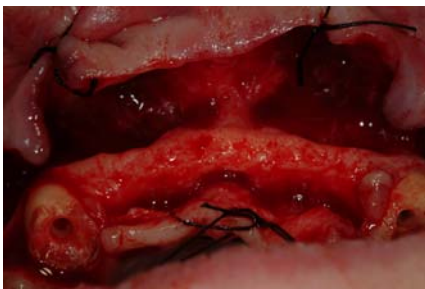Dentascan de maxilar superior.



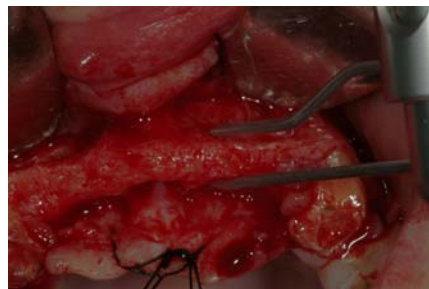
Puente ceramometálico fracturado.



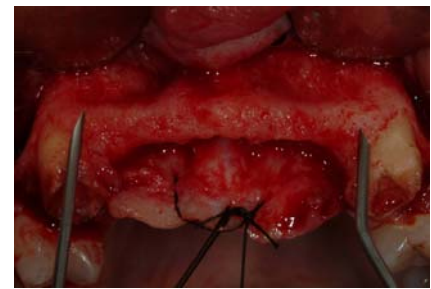
Atrofia del maxilar superior por ausencia de incisivos.



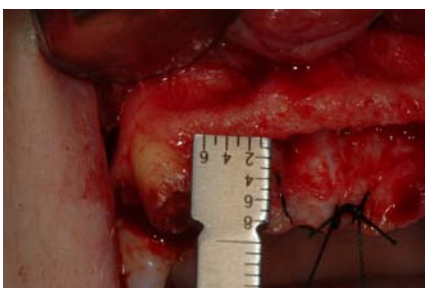Exposición del reborde alveolar.



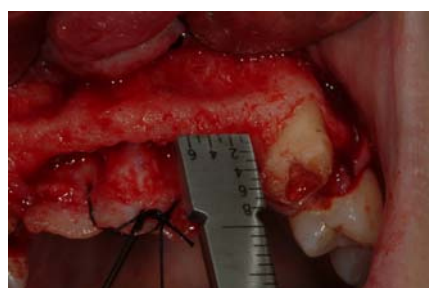Medición del espesor del reborde alveolar con calibre Espada.



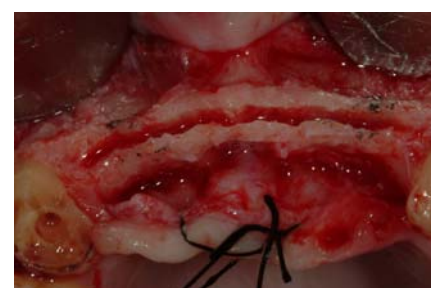
Medición de la longitud ósea remanente con calibre Espada.



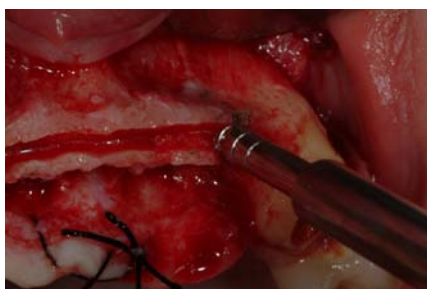Medición de la distancia diente – implante con regla JL Calvo Guirado de Espada.



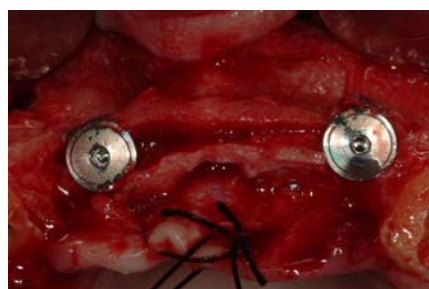
Medición de la distancia diente – implante con regla JL Calvo Guirado de Espada.



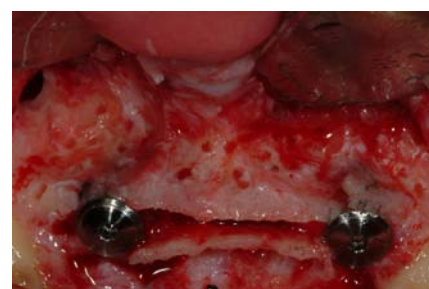Split del reborde alveolar.



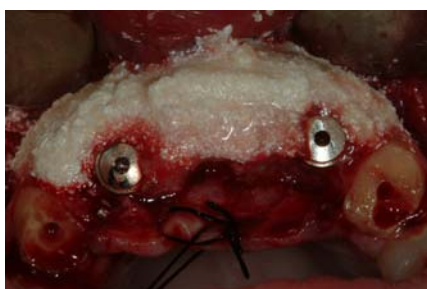Osteótomos compresivos.



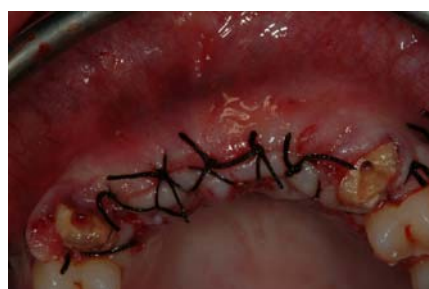Implantes de plataforma expandida en zona 12 y 22.



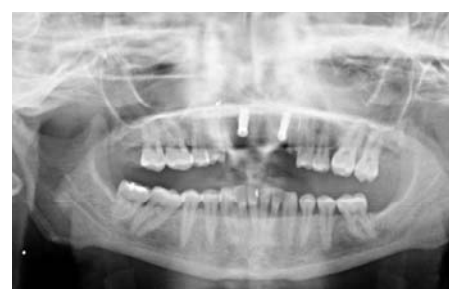Perforación de la pared vestibular.



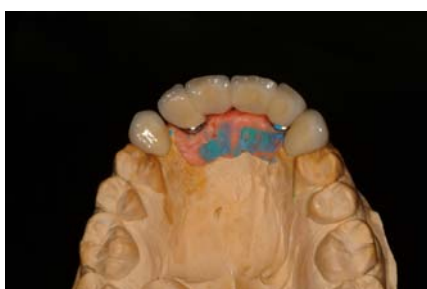Relleno del defecto vestibular con Apatos Mix OsteoBiol.



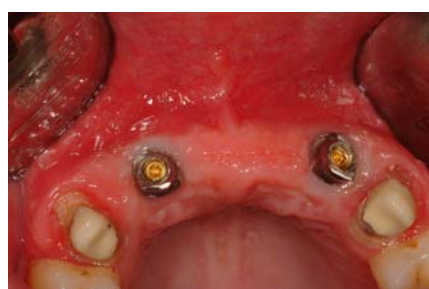Sutura.



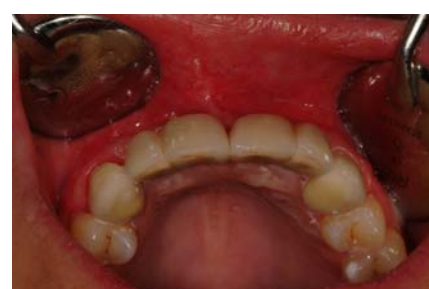ROPG Final.



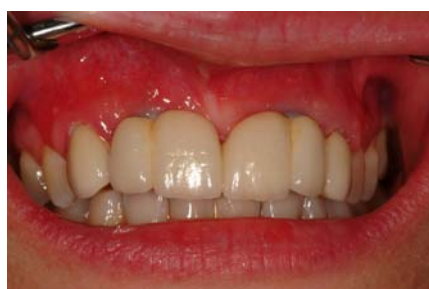Puente 12 a 22, 13 y 23 coronas individuales.



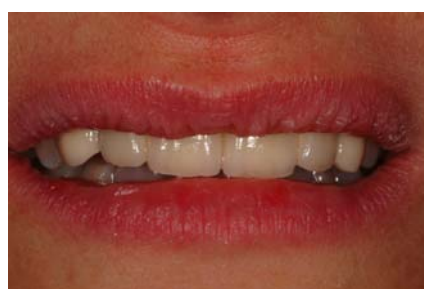Reborde alveolar regenerado. Pilares sobre implantes en boca 12 y 22, perno muñon 13 y 23.



Puente cementado.



Vista frontal de la rehabilitación.



Sonrisa.