Caso clínico

Tratamiento de un defecto infraóseo profundo mesial sobre 4.1

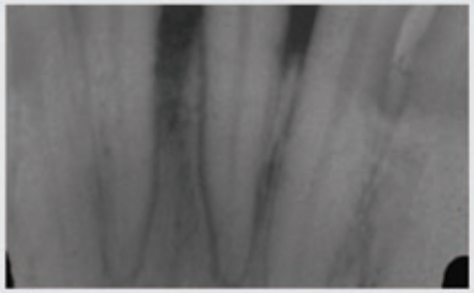
Fig. 1

Fig. 2

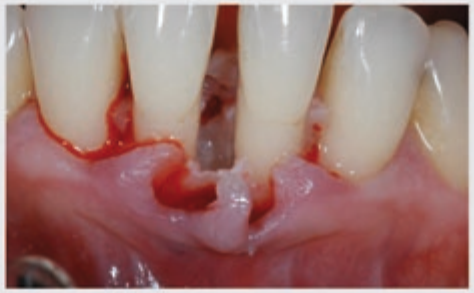
Fig. 3

Fig. 4

Fig. 5

Fig. 6

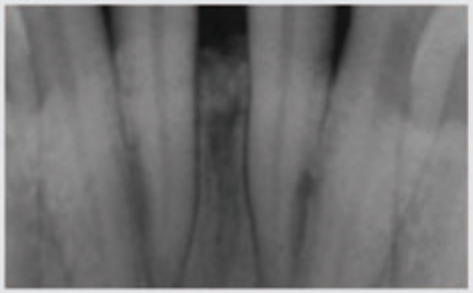
Fig. 7

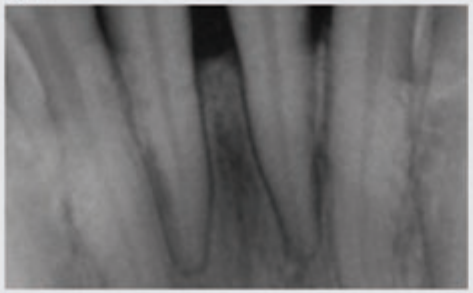
Fig. 8

Fig. 9

Sexo: **femenino** | Edad: **39**

Fig.1 Rx endoral pre-operatoria que evidencia un profundo defecto infraóseo mesial sobre 4.1.

Fig.2 La profundidad del defecto óseo resulta ser de 7 mm

Fig.3 Defecto óseo a dos paredes y superficies radiculares

Fig.4 OsteoBiol® Gel 40

Fig.5 El defecto es rellenado con OsteoBiol® Gel 40

Fig.6 Para la contención y la protección del material particulado se ha utilizado una membrana OsteoBiol® Evolution, recortada previamente

Fig.7 Rx endoral de control al final de la intervención que evidencia el defecto rellenado con el biomaterial

Fig.8 Rx endoral de control a un año del tratamiento: radiográficamente el biomaterial está biointegrado y es idéntico al hueso natural

Fig.9 La profundidad del sondaje se ha reducido a 2 mm

Documentación proporcionada por
Dr. **Walter Rao**
Práctica privada en Pavia, Italia

Sustituto óseo: **OsteoBiol® Gel 40**
Membrana: **OsteoBiol® Evolution**