CASO CLÍNICO DESTACADO DICIEMBRE 2018

Dra. Virginia García García

Profesora colaboradora Universidad Complutense Madrid

Regeneración horizontal de una fenestración ósea vestibular y lingual

OsteoBiol® *Membrana Evolution*, OsteoBiol® *Gen-Os*®

Descripción del caso: Paciente mujer que acude a la clínica con ausencia del 12 desde hace dos años. Refiere que hace 5 años le habían realizado una endodoncia que fracasó y 2 años después una apicectomía que también fracasó por lo que llevaba 1 año con ausencia del 12 y un provisional removible a ese nivel.

A la exploración clínica se aprecia la existencia de una encía queratinizada gruesa que enmascara un defecto corroborado con el CBCT tipo fenestración , localizado a nivel de donde se situaría el ápice del 12 que abarca desde vestibular a lingual. La paciente presenta una periodontitis crónica generalizada y se encuentra en la fase de mantenimientos periódicos.

El plan de tratamiento consiste en la colocación de un implante a nivel de 12 junto con la regeneración simultánea del defecto óseo.

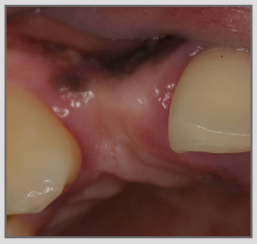
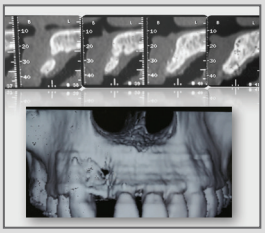

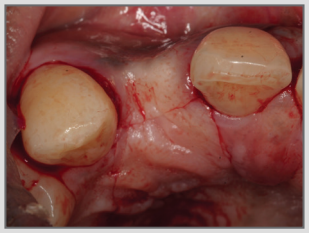
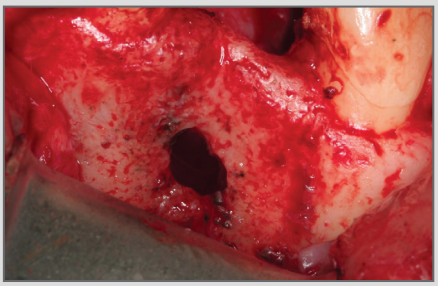
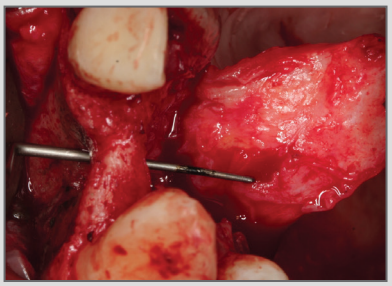
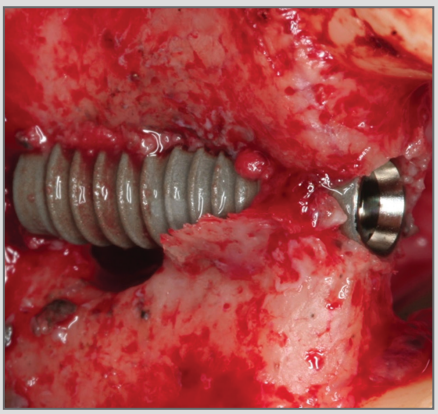
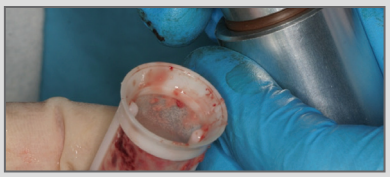

1, 2 y 3. Imagen clínica de la paciente cuando acude a la consulta.

4. CBCT.

5, 6. Incisión inicial por vestibular y palatino.

7, 8. Defecto óseo intraquirúrgico. Obsérvese la continuidad vestíbulo-lingual del mismo y los restos de amalgama de plata de una antigua apicectomía.

9, 10. Colocación del implante y obtención de hueso autógeno del fresado.

11. Mezcla de hueso autógeno con Gen-Os.

Continúa en siguiente página

CASO CLÍNICO DESTACADO DICIEMBRE 2017

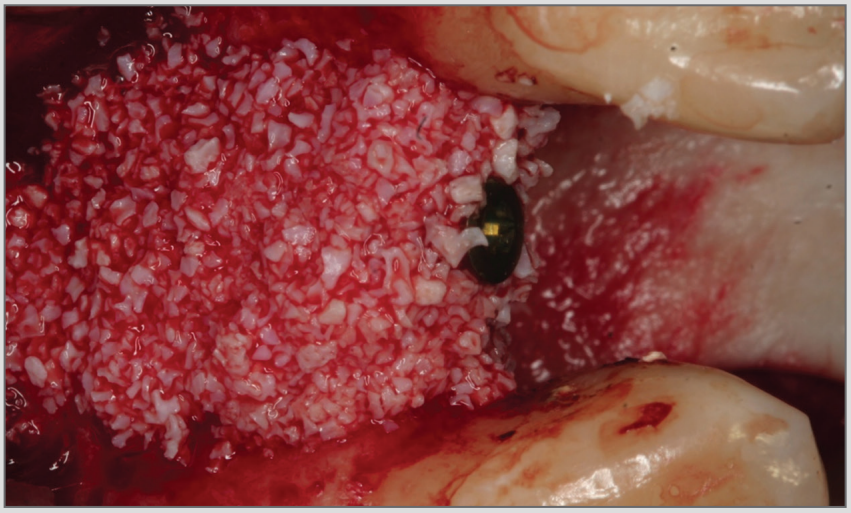

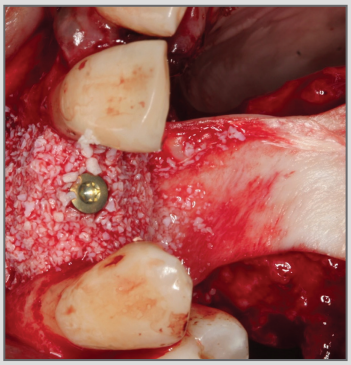

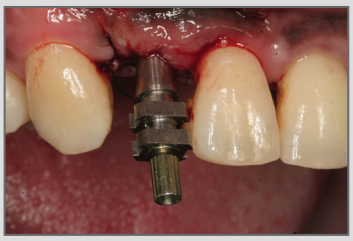

12,13. Posicionamiento del biomaterial sobre el defecto por vestibular y lingual y colocación de la membrana OsteoBiol Evolution.

14. Cicatrización a los 15 días.

15,16,17. A los 6 meses tras la comprobación de colocación de un provisional atornillado para perfilar los tejidos blandos.

18. Prótesis final.

Caso clínico destacado del mes.
Diciembre de 2017. Osteógenos.

Osteògenos
Dental Surgical Devices