# DR. ALFONSO GARCÍA PÉREZ

Especialista en Implantología y Cirugía mucogingival
Instagram @dralfonsogarciap

## Tratamiento de recesiones gingivales linguales. Injerto conectivo en túnel.

Suturas Serag-Wiessner Supramid, Serafast y Seraflex.

### Descripción del caso

Los injertos en túnel siempre suponen un reto, especialmente cuando se realizan en zonas de difícil acceso, como la cara lingual de los incisivos inferiores.

En este caso, presentamos a una paciente con recesiones gingivales en la cara lingual de los incisivos inferiores, acompañadas de ausencia de encía queratinizada, lo que le provocaba molestias y dolor al comer y al cepillarse los dientes, además de episodios recurrentes de gingivitis en la zona.

El caso se resuelve mediante un injerto de tejido conectivo obtenido de la fibromucosa palatina. Una vez desepitelizado, se inserta y fija dentro del túnel realizado en la zona a tratar. Para ello, utilizamos dos puntos reabsorbibles con sutura Serafast en los extremos para posicionarlo, y posteriormente sutura Supramid para fijarlo y avanzarlo coronalmente.

Tras un postoperatorio muy cuidadoso por parte de la paciente, observamos el resultado: se consigue el cubrimiento de las recesiones gingivales, con un aumento tanto en la calidad como en la cantidad de encía en la zona tratada.

En estos casos, lo más importante es que, gracias a este tipo de tratamientos, conseguimos frenar —e incluso detener— la pérdida progresiva de inserción de las piezas dentales provocada por tejidos gingivales insuficientes y de mala calidad, logrando así una encía de protección adecuada alrededor de los dientes.

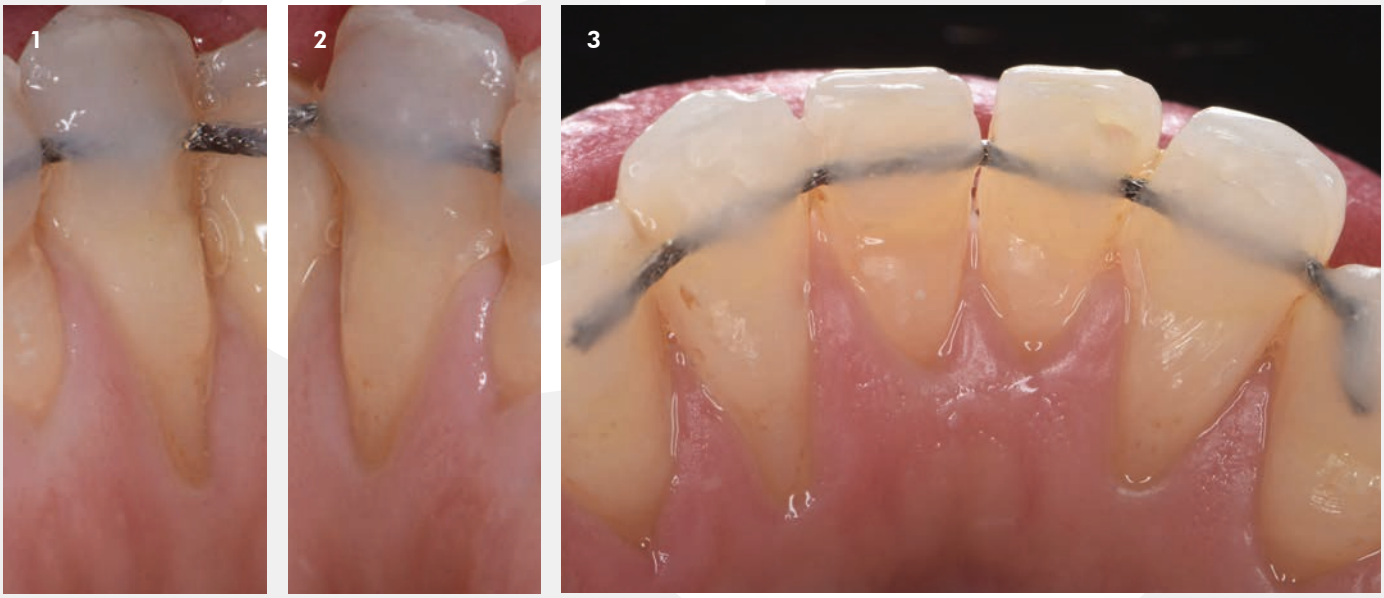


*1, 2 y 3. Aspecto clínico de recesiones linguales en incisivos inferiores*

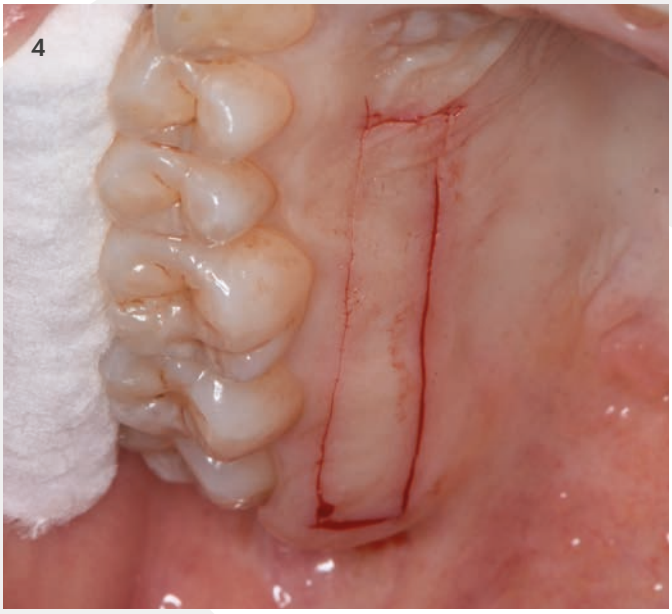


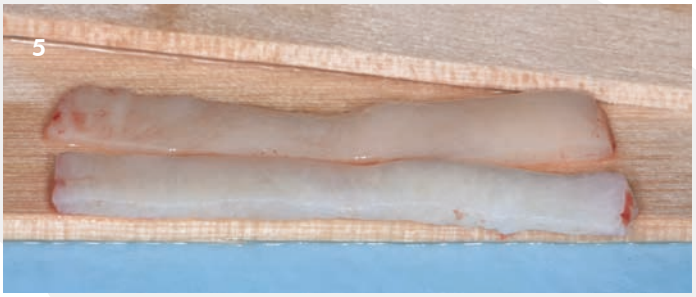


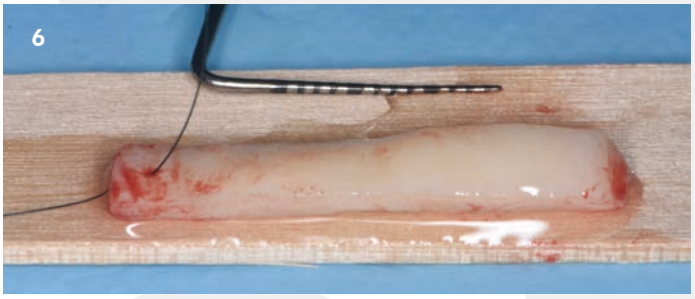


*4. Obtención de injerto palatino. 5 y 6. Desepitelización del injerto mediante bisturí, colocándolo entre dos depresores linguales para ayudarnos.*

*7. Posicionamiento del injerto de conectivo, fijándolo con puntos simples en los extremos con sutura monofilamento absorbible Serafast. 8. Reposicionamiento coronal con sutura multifilamento no absorbible Supramid 5/0.*

*9. Puntos dobles para comprimir zona donante con sutura multifilamento no absorbible Seraflex 3/0.*
*10. Postoperatorio al mes y medio.*

Osteógenos
REGENERACIÓN

**Más casos clínicos completos en la web www.osteogenos.com**