CASO CLÍNICO DESTACADO REGENERACIÓN ÓSEA - Abril 2023

DR. DANIEL CASTILLA ALBA

Práctica privada en implantología y cirugía oral

FRACTURA DEL 2.1 CON AUSENCIA DEL 1.2 CON ATROFIA SEVERA RESUELTO CON ROG, ITC Y CIRUGÍA GUIADA

Con OsteoBiol Apatos, Membrana Osteobiol Derma, Rascador Safescraper, tornillos de osteosíntesis Graftek ySerag Wiessner Seralon

Descripción del caso:

Paciente acude a la consulta con 21 decapitado y fractura de un puente en extensión por ausencia del 1.2. Realizamos estudio clínico y radiográfico y proponemos al paciente ROG con implante y provisional simultaneos, así como extracción del 2.1 con implante inmediato, regeneración postextracción e ITC. Para ello, utilizamos la guía quirúrgica para mascar la posición del implante 1.2. Utilizamos tornillos de osteosíntesis Graftek para el implante 1.2 con provisional inmediato y Osteobiol Apatos para el relleno del GAP del implante en posición 2.1.
Despues del periodo de interación (4 meses), realizamos tratamiento mediante coronas de ZR monolítico

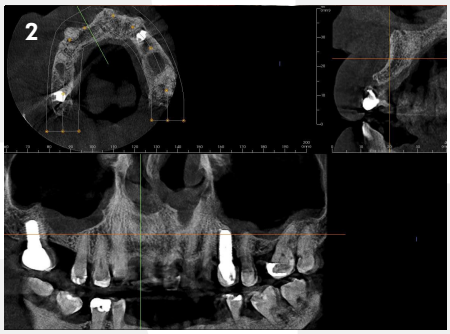

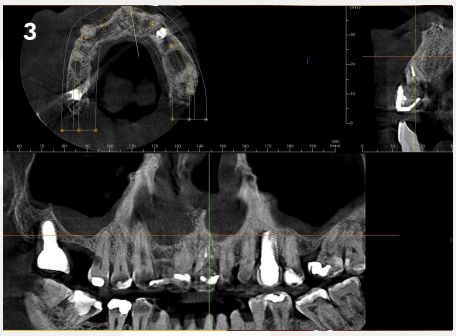

1. Vista oclusal. *2 y 3. Cortes CBCT previo al tratamiento.*

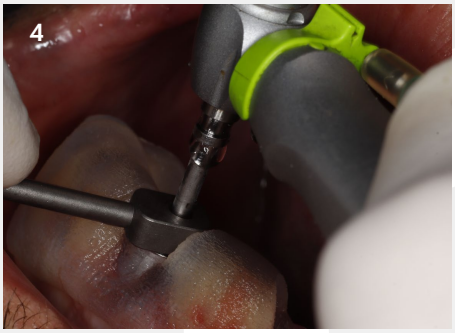

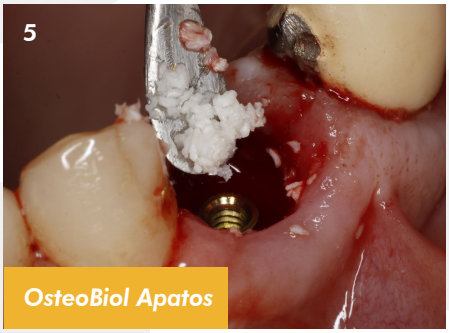

4. Colocación férula quirúrgica y fresado. *5. Colocación implante 2.1 y relleno Gap con Apatos.*
6. Rascado con Safescraper.

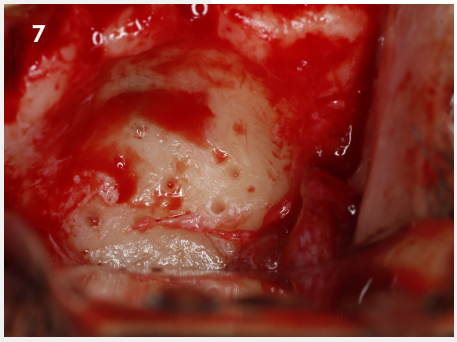

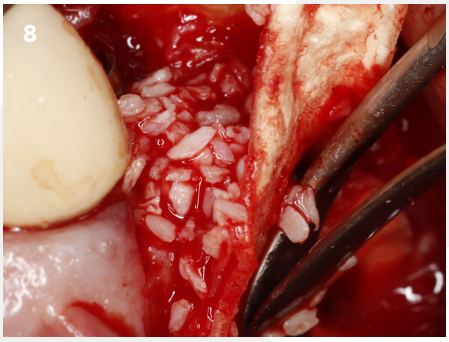

7. Separación del colgajo y vista de la reabsorción. *8. Colocación de Osteobiol Apatos.* *9. Fijación Osteobiol Derma.*

CASO CLÍNICO DESTACADO REGENERACIÓN ÓSEA - Abril 2023

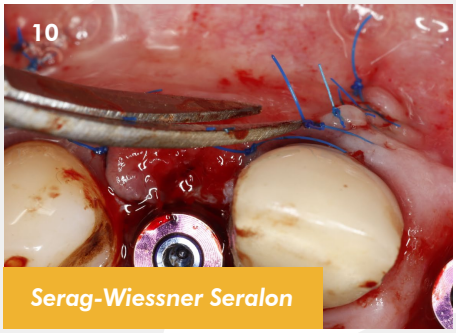

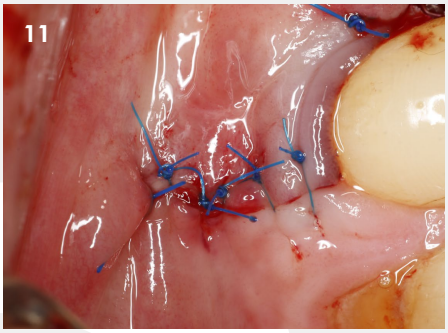

10 y 11. *Sutura Seralon 5/0 y 6/0.* ***12.*** *Cierre con provisionales sobre implantes.*

13. *Coronas ZR monolítico.* ***14.*** *Vista coronas colocadas.* ***15.*** *Evolución del caso al mes.*

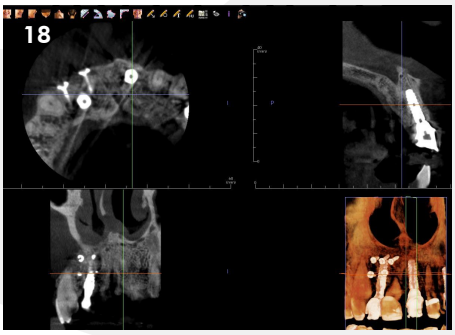

16 y 17. *Evolución del caso al mes.* ***18.*** *Vista de los cortes del CBCT 6 meses post-tratamiento.*

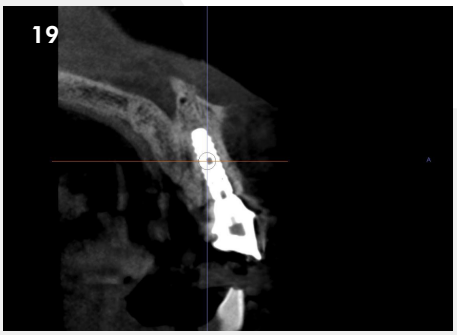

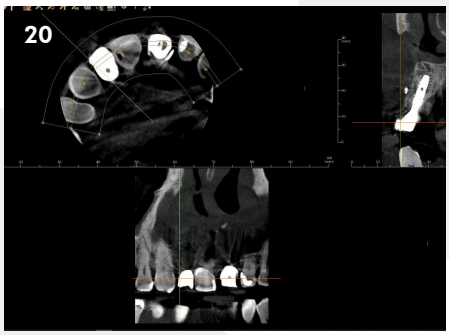

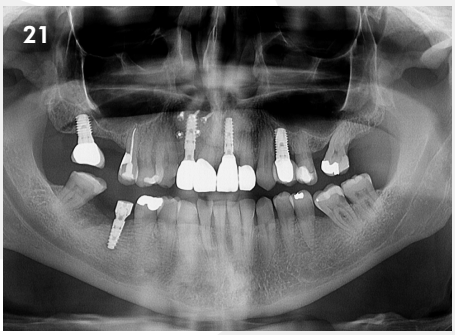

19 y 20. *Vista de los cortes del CBCT 6 meses post-tratamiento.* ***21.*** *Ortopoantomografía fin de tratamiento.*

Osteógenos
REGENERACIÓN