CASO CLÍNICO DESTACADO REGENERACIÓN ÓSEA - Marzo 2023

DR. MIGUEL BARREAL BORREDAT

Especialista en implantología, periodoncia y cirugía oral.

ELEVACIÓN DE SENO CON PRF + OSTEOBIOL MP3

Con OsteoBiol mp3.

Descripción del caso:

Paciente varón de 38 años, diabético insulinodependiente, sin alergias medicamentosas conocidas con ausencia de las piezas 1.4 y 1.6.
El tratamiento propuesto es una elevación de seno con ventana lateral o técnica de Cadwell-Luc, con OsteoBiol mp3 con una membrana de PRF.

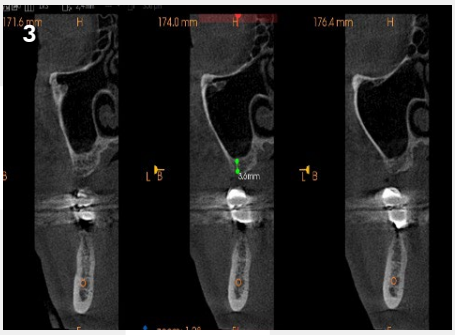

1. Ausencia de 1.4 y 1.6, fotografía intraoral. *2. Ortopantomografía preoperatoria.* *3. CBCT preoperatorio.*

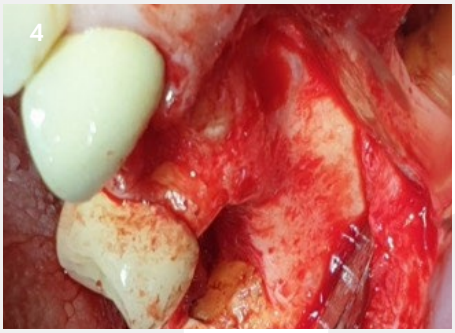

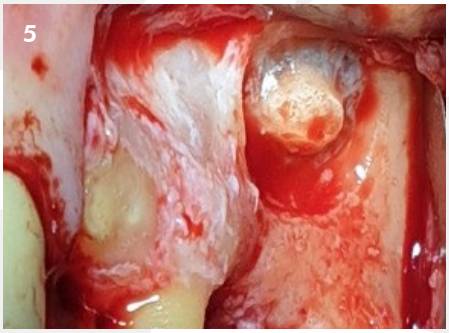

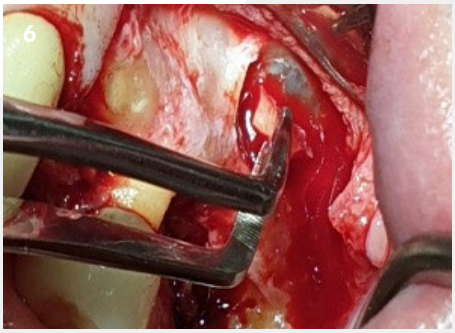

4. Colgajo triangular (Neumann Parcial). *5 y 6. Antrostomía.*

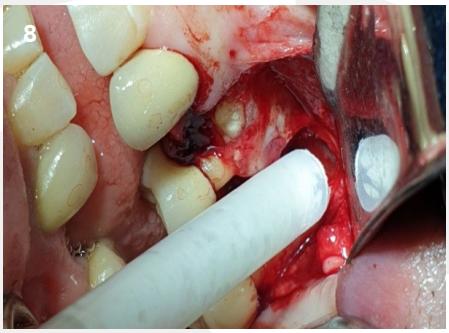

7. Disección de la membrana de Schneider. *8 y 9. Aplicación OsteoBiol mp3.*

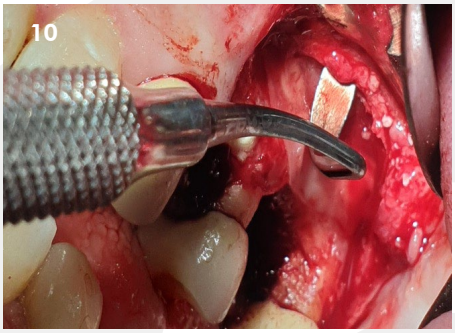

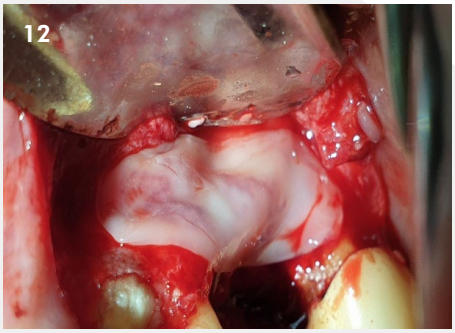

10. *Colocación de OsteoBiol mp3.* ***11.*** *Preparación de membrana de PFE.* ***12.*** *Membrana de PFE.*

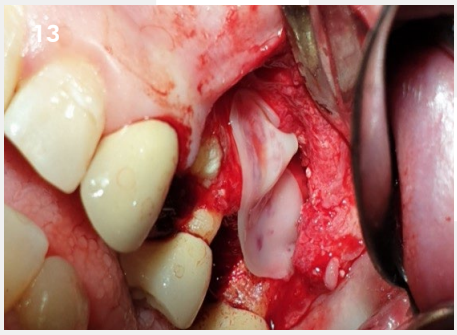

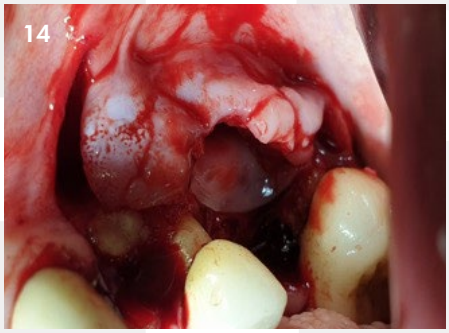

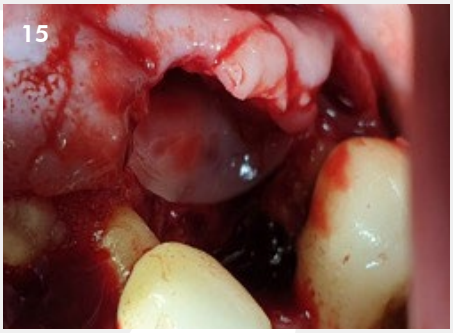

13. *Colocación membrana de PTFE.* ***14 y 15.*** *Suturado de colgajo con Nylon de 4/0.*

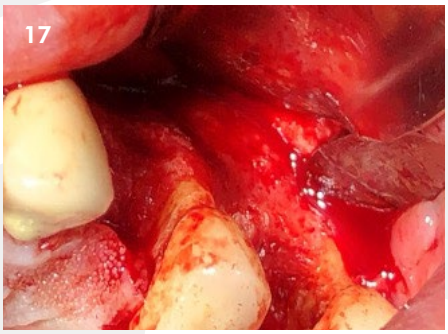

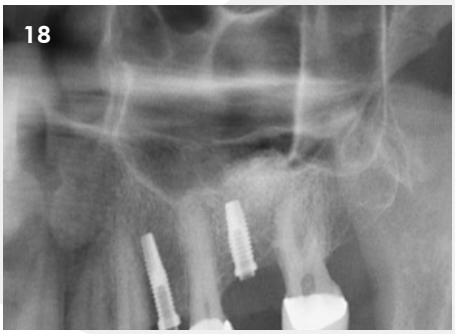

16. *Ortopantomografía postoperatoria.* ***17.*** *Reentrada de la elevación de seno.*
18. *Ortopantomografía postoperatoria tras colocación de implantes.*

Osteógenos
REGENERACIÓN

Más casos clínicos completos en la web www.osteogenos.com