

Dr. Juan Carlos Bote Alonso

Clínica privada, Madrid



Regeneración horizontal con Lámina Cortical curva

OsteoBiol Apatos, OsteoBiol Lámina Cortical curva y recolector de hueso Safescraper.

Descripción del caso: Paciente mujer de 63 años acude para rehabilitar 4º cuadrante; ante la exploración clínica y radiológica confirmamos un déficit horizontal de la cresta y se planten varias opciones para poder rehabilitar la zona. Se estabilizó periodontalmente y posteriormente se planificó una regeneración horizontal y la colocación diferida de los implantes.

Se levantó un colgajo mucoperióstico y tras limpiar la zona a regenerar se liberó el colgajo vestibular y lingual hasta conseguir vuelo suficiente que permitiese posteriormente un cierre pasivo de los tejidos.

Se realizaron pequeñas perforaciones en la cresta hasta llegar a la zona medular permitiendo el sangrado y la vascularización de la zona. Posteriormente se colocaron tres tornillos de osteosíntesis a modo de tienda de campaña para mantener el espacio y evitar el colapso en la zona a tratar.

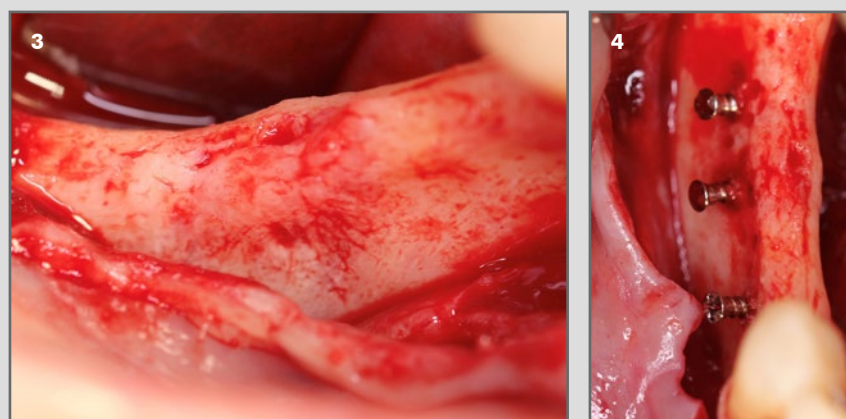
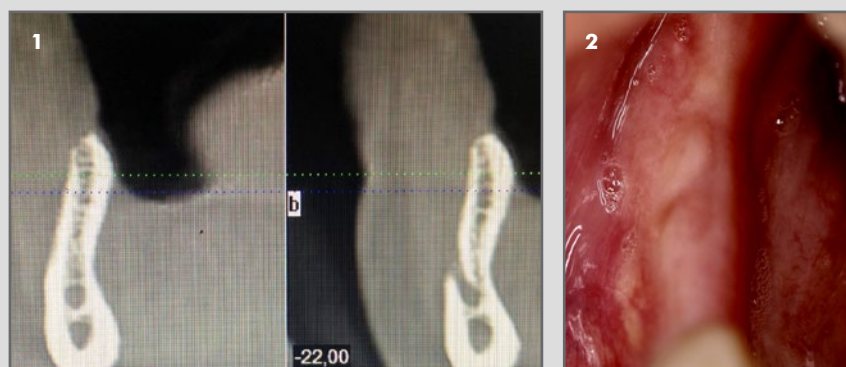
Se recortó la membrana permitiendo la mejor adaptación posible y se realizó una primera precarga de biomaterial mezclado con hueso autólogo; tras fijar la lámina cortical con dos tornillos de osteosíntesis por vestibular y uno por lingual se procedió a la compactación de más biomaterial.

Se suturó el colgajo y se dio a la paciente las instrucciones postoperatorias, además de tratamiento antibiótico, analgésico y antiinflamatorio. La sutura fue retirada a los 20 días.

La cicatrización cursó sin ninguna complicación.

Tras múltiples revisiones y controles radiográficos se planificó la reentrada a los 6 meses de la intervención para colocar dos implantes inferiores. Al acceder a la zona observamos aún la lámina cortical que fue retirada; Se retiraron los tornillos de fijación y se limpió la zona retirando fibras y zonas de tejido más blando antes de la colocación de implantes.

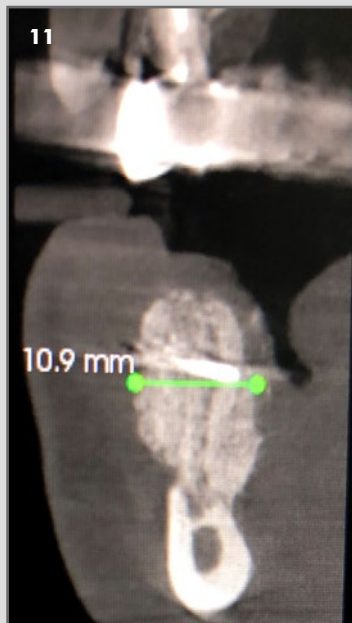
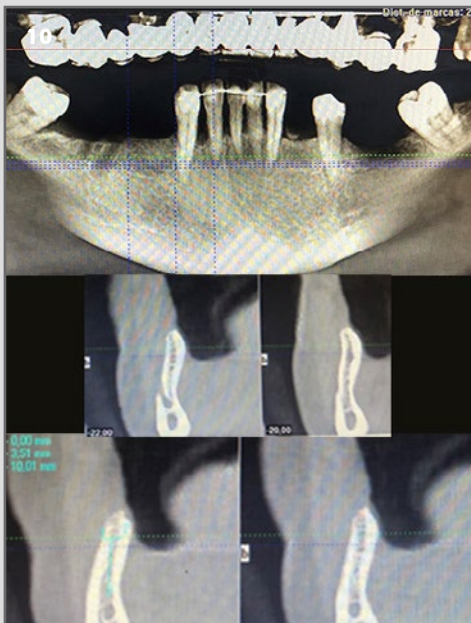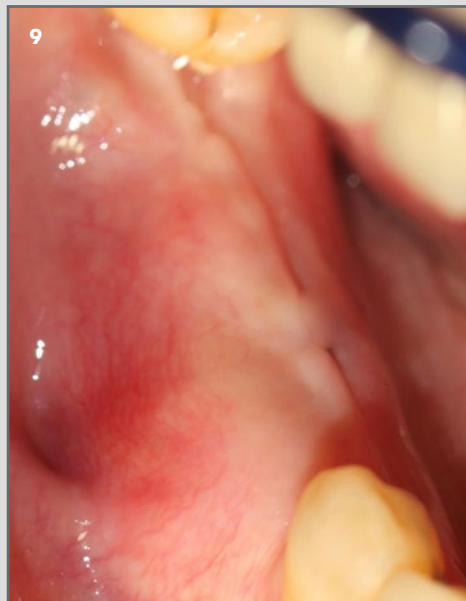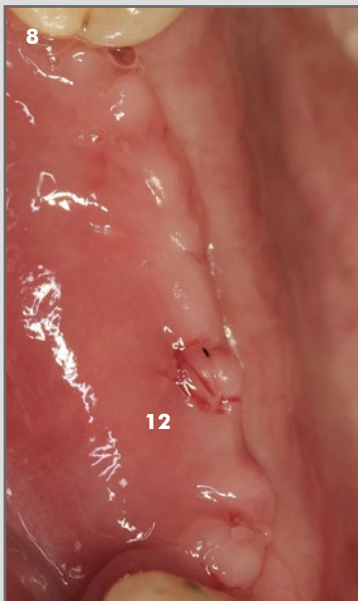
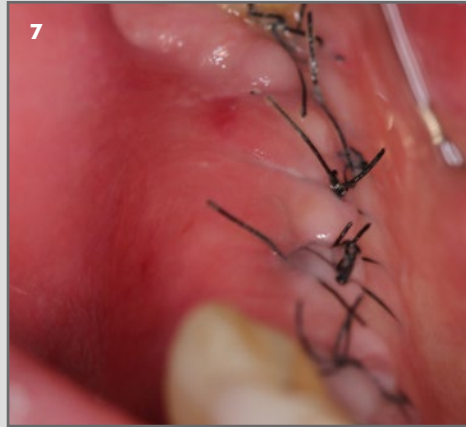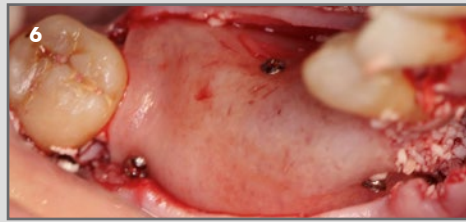
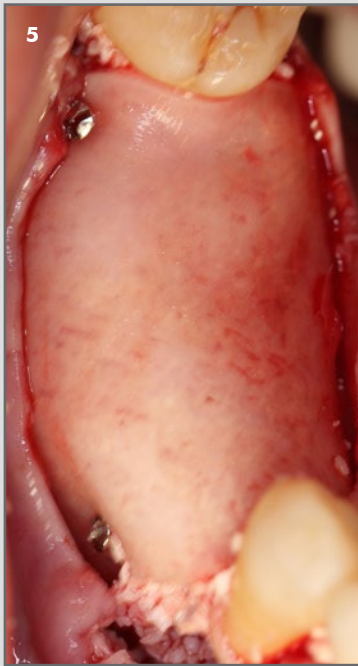
Se colocaron dos implantes de 3,5mm de diámetro que fueron sumergidos 1,5mm ante una posible futura reabsorción crestal. Los implantes fueron colocados a 35 N. La paciente está pendiente de rehabilitarse.



1. Escáner preoperatorio del 4º cuadrante.
2. Aspecto de la cresta previa a la intervención.
3. Aspecto de la cresta tras levantar colgajo mucoperióstico.
4. Colocación de tres tornillos de osteosíntesis para mantener espacio y evitar colapso.

Continúa en siguiente página

CASO CLÍNICO DESTACADO JUNIO 2019



5 y 6. Regeneración fijada con dos tornillos por vestibular y otro por lingual previo al cierre del colgajo.

7. Cicatrización a los 7 días.

8. Cicatrización a las 3 semanas.

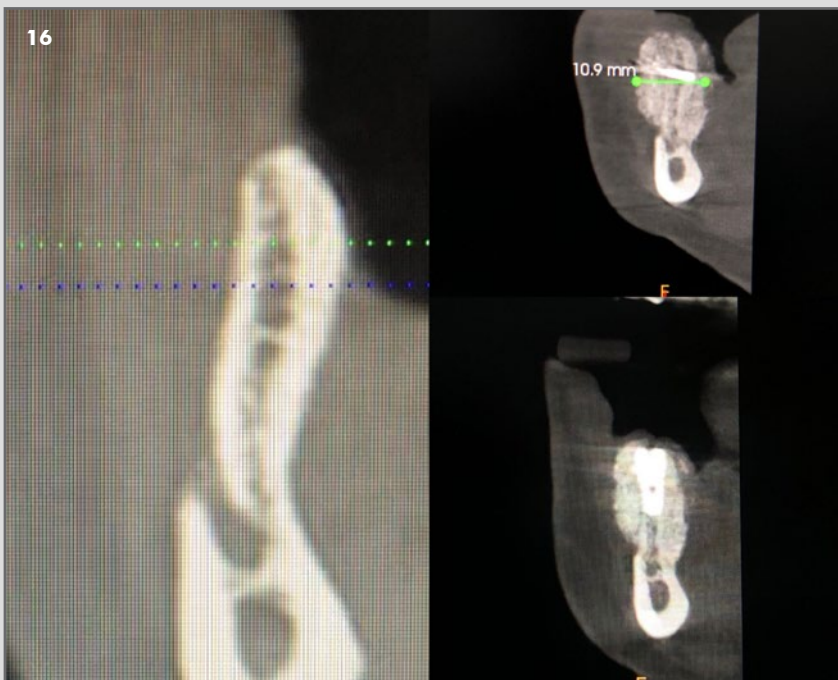
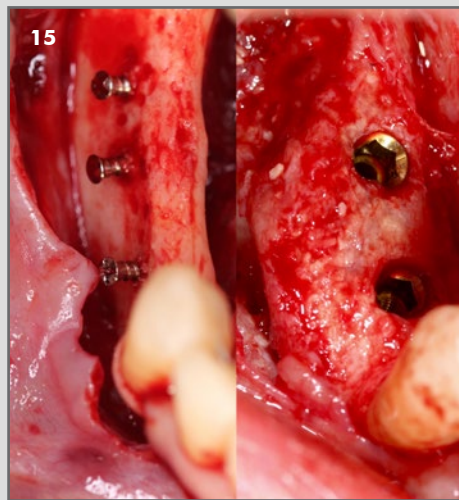
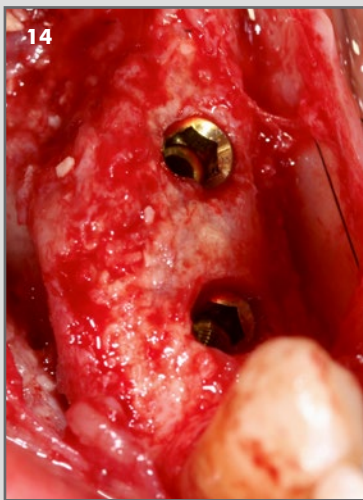
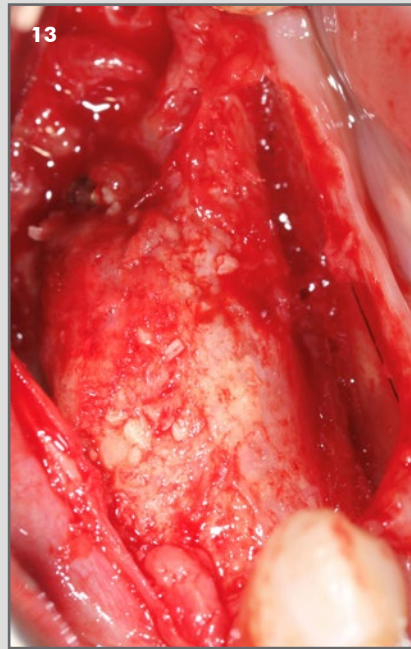
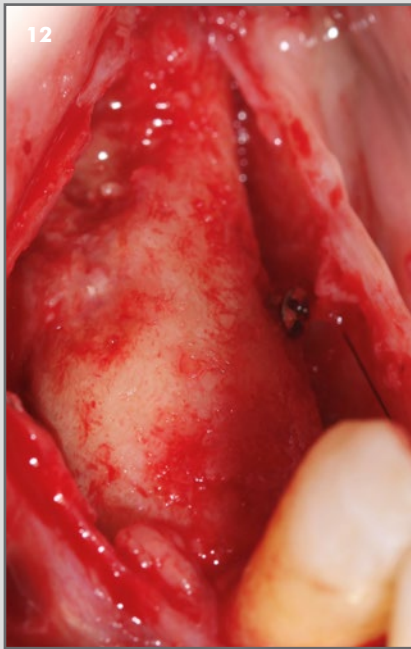9. Cicatrización a los 2 meses.

10. Escáner preoperatorio.

11. Escáner a los 6 meses.

Continúa en siguiente página

CASO CLÍNICO DESTACADO JUNIO 2019



12. Aspecto tras levantar colgajo, se observa Lámina prácticamente intacta.

13. Aspecto tras retirar membrana y tornillos de fijación.

14. Colocación de dos implantes en la zona.

15 y 16. Comparativa tras 6 meses.

Caso clínico destacado del mes.
Junio 2019. Osteógenos.