

CASO CLÍNICO DESTACADO JUNIO

Dres. Antonio F. Coppel García y Enrique Topete Martín

Coppel Dental Academy, Madrid

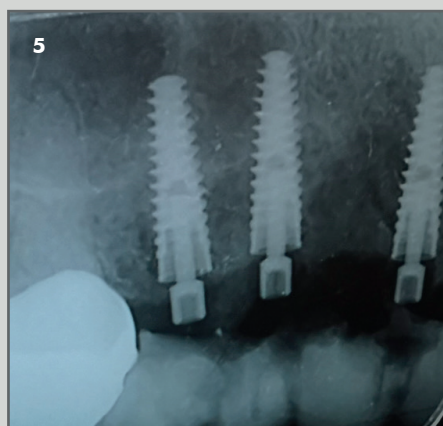
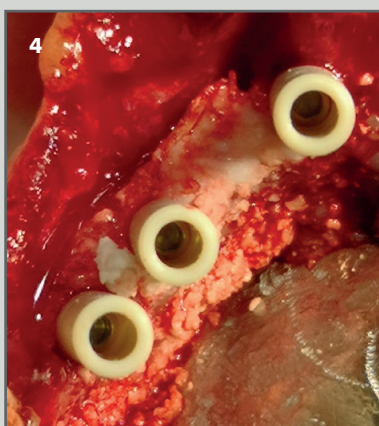
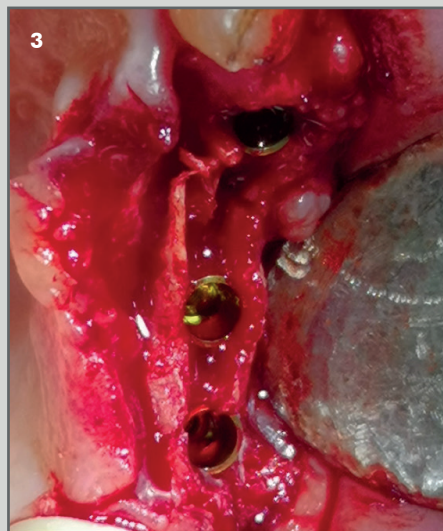
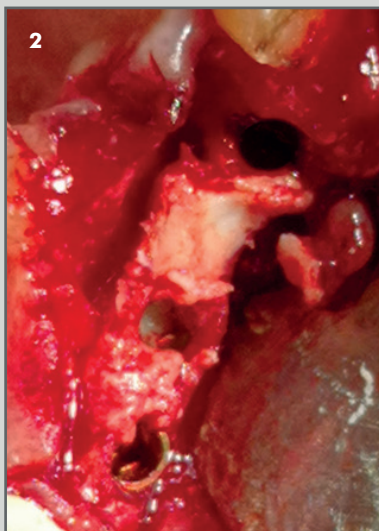
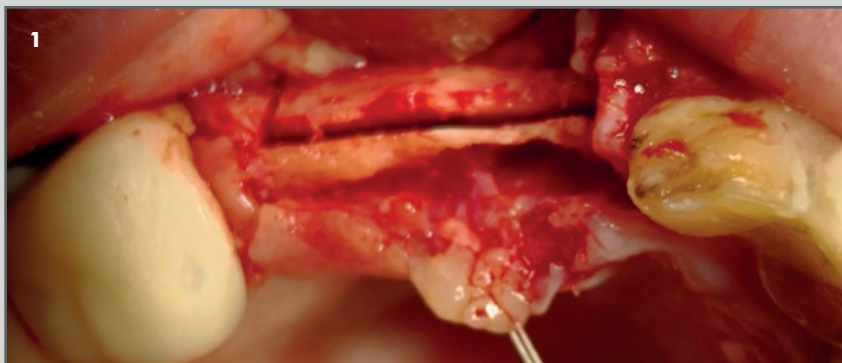
Expansión crestral con colocación simultanea de implantes y carga inmediata.



OsteoBiol Gen-Os y OsteoBiol Putty

Descripción del caso: Paciente mujer a la que hay que colocar implantes en cuadrante superior derecha. La cresta en la zona implantar es estrecha (unos 3 mm aproximadamente), decidiéndose realizar una técnica de expansión crestral con osteótomos y cortical Split con cirugía piezoeléctrico.

Se realiza simultáneamente la colocación de 3 implantes y relleno de la cresta expandida.



1. Incisión osea con piezoeléctrico.

2. Relleno con OsteoBiol Putty en los defectos tras la expansión crestral.

3. Expansión crestral con osteotomos e inserción de los implantes.

4. Colocación de los pilares provisionales.

5. Radiografía final de los implantes colocados con el puente provisional.

Caso clínico destacado del mes.
Junio de 2018. Osteógenos.

