

Dr. Arturo Flores Gallardo. Clínica privada, Madrid.

Regeneración ósea de fenestración apical implantológica.



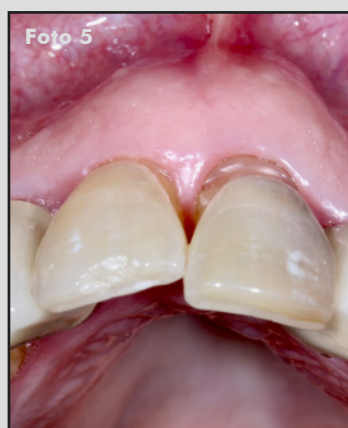
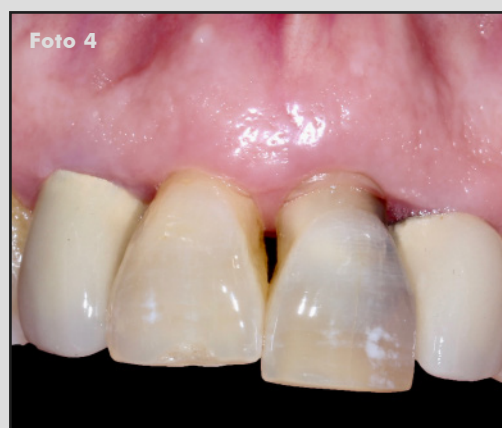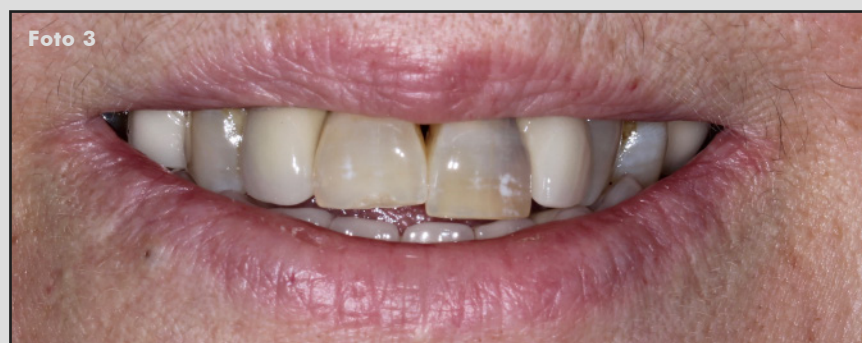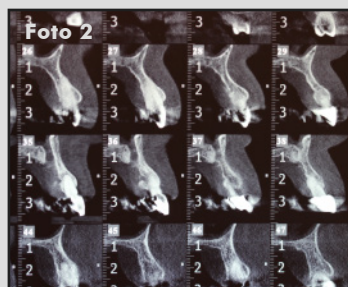
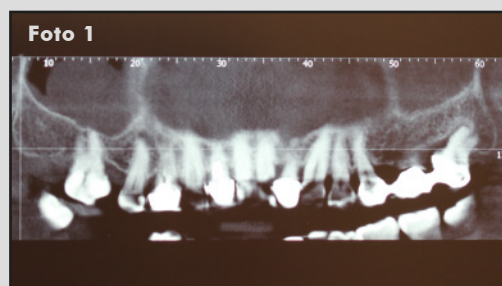Membrana OsteoBiol Derma Fina, OsteoBiol Apatos.

Descripción del caso: Paciente de 62 años ASA I que acude con caries irreparable en 21. Se planifica implante inmediato postextracción. El TAC revela anatomía en forma de "reloj de arena" que de manera segura provocará la fenestración apical del implante planificado.

Se levanta colgajo mucoperióstico a espesor total del área afectada a bisel de 45 grados luego de la exodoncia atraumática del diente en cuestión. Durante la colocación de un implante cónico de 3,7x13 (torque de inserción 35 Newton) se produce la fenestración apical esperada.

Se realizó la técnica regenerativa por capas descrita por el Dr. Wang en 2004 con algunos matices ya que no se empleó hueso DFDBA sino tan solo autólogo y xenoinjerto. Se aposicionó una primera capa de hueso autólogo obtenida del fresado del implante y posteriormente se empleo xenoinjerto (Ápatos). Finalmente se cubrió la regeneración con una membrana Derma Fina adaptada al defecto y sujeta por puntos de lenta reabsorción sujetos al periostio y anudados en el colgajo palatino como se describe en la técnica de Wang 2016.

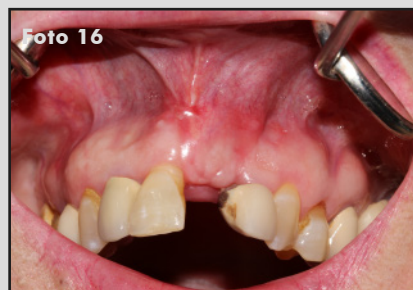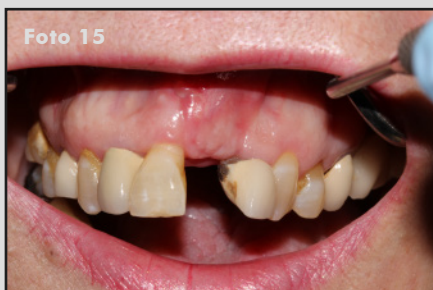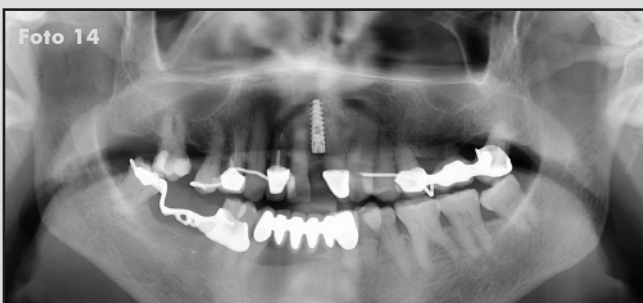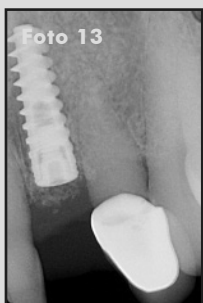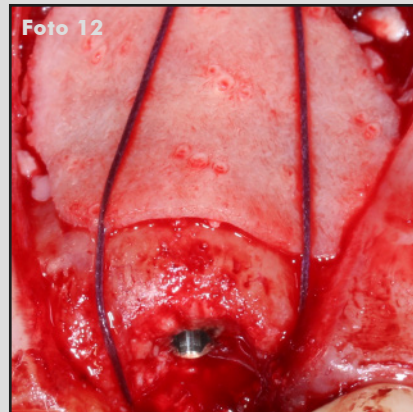
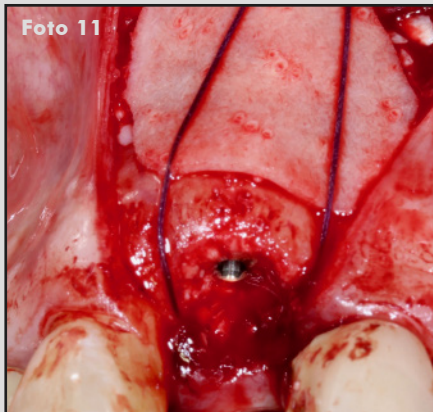
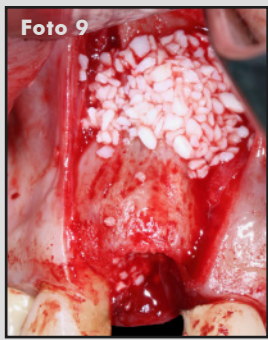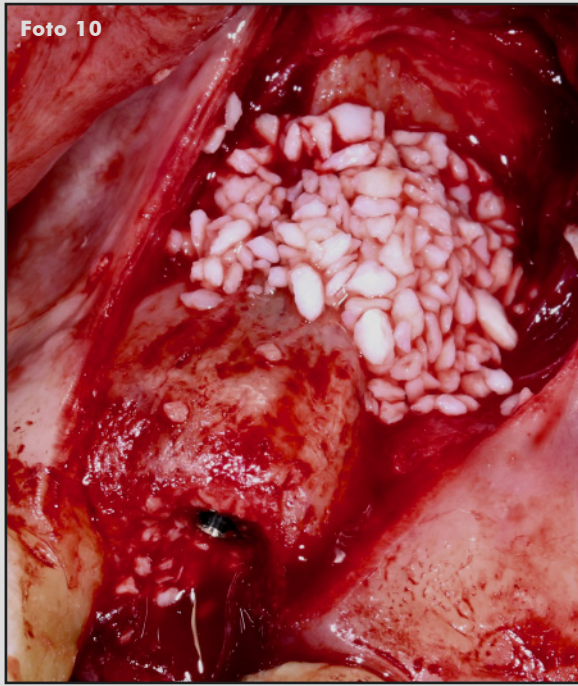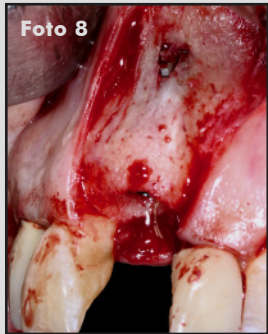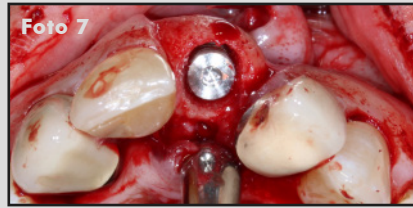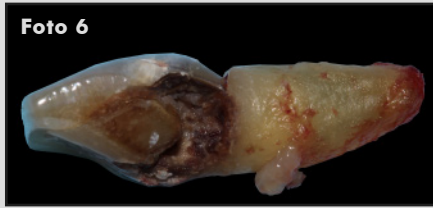
La cicatrización curso sin complicaciones, y actualmente la paciente está a la espera de comenzar la fase protésica. Así mismo, por motivos económicos decidió no llevar ningún provisional fijo atornillado.



1. OPG inicial.
2. TAC.
3. Media sonrisa.
4. Aspecto intrabucal.
5. Vista oclusal previa a la exodoncia.

Continúa en siguiente página

CASO CLÍNICO DESTACADO FEBRERO 2017



6. Lesión cariosa irrestaurable.

7. Colocación del implante en la posición tridimensional idónea con un gap menor a 2 mm.

8. Defecto tipo fenestración apical.

9. Regeneración del defecto con hueso autólogo y xenoinjerto OsteoBiol Apatos.

10. Regeneración del defecto con hueso autólogo y xenoinjerto OsteoBiol Apatos.

11. Adaptación y estabilización de la Membrana Derma fina con puntos al periostio.

12. Adaptación y estabilización de la Membrana Derma fina con puntos al periostio.

13. Control Rx PostOp.

14. OPG PostOp

15. Post OP 4 Semanas

16. Post OP 4 Semanas

Caso clínico destacado del mes.
Febrero de 2017. Osteógenos.