

Dr. Roberto Rossi

M.Sc.D en Periodontología, Italia

Regeneración periimplantaria

OsteoBiol® TSV Gel + Gen-Os®

Sexo: femenino | Edad: 72 años

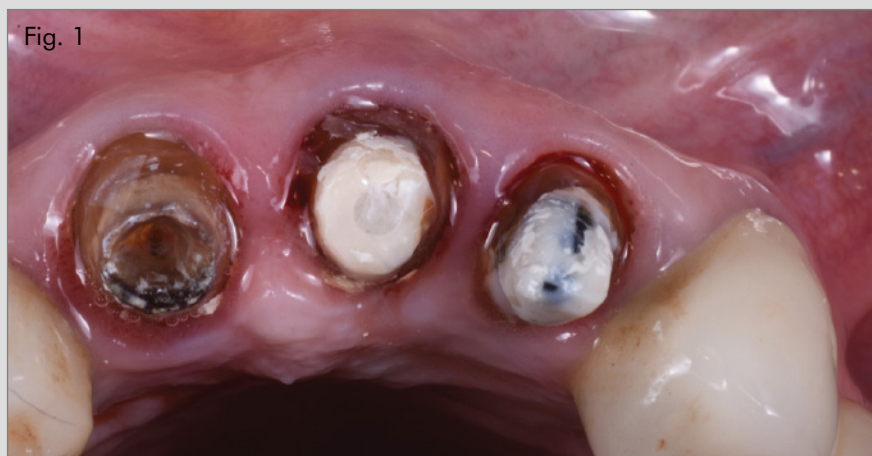

Fig. 1

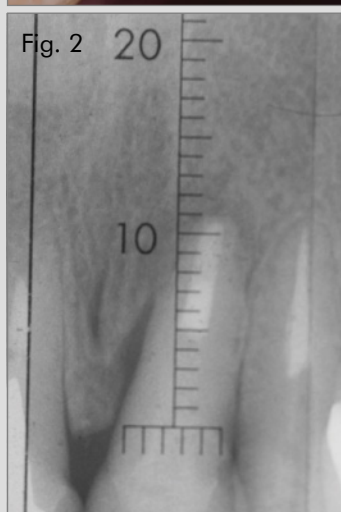

Fig. 2

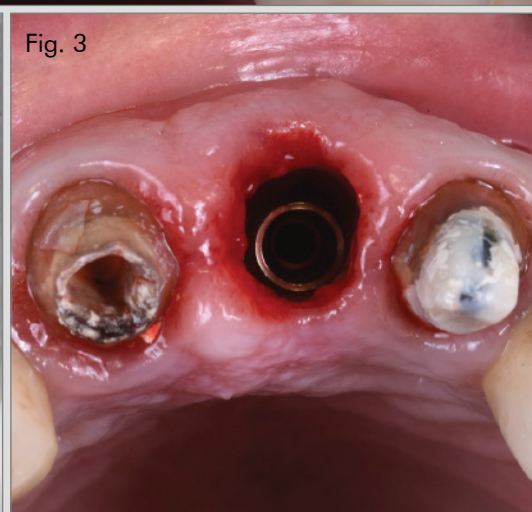


Fig. 3

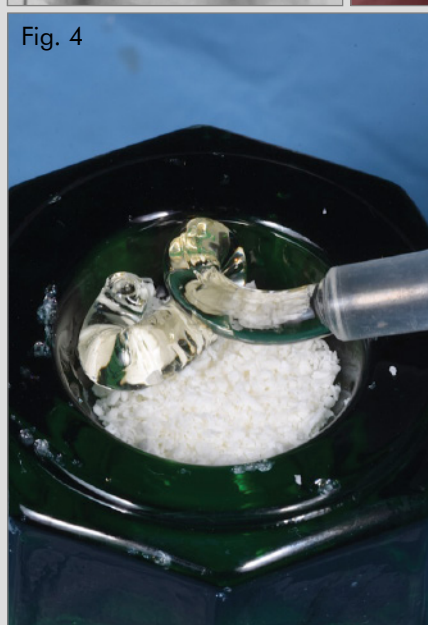

Fig. 4



Fig. 5

1. Imagen intraoperatoria inicial.

2. Imagen de la radiografía que muestra la fractura del diente 21.

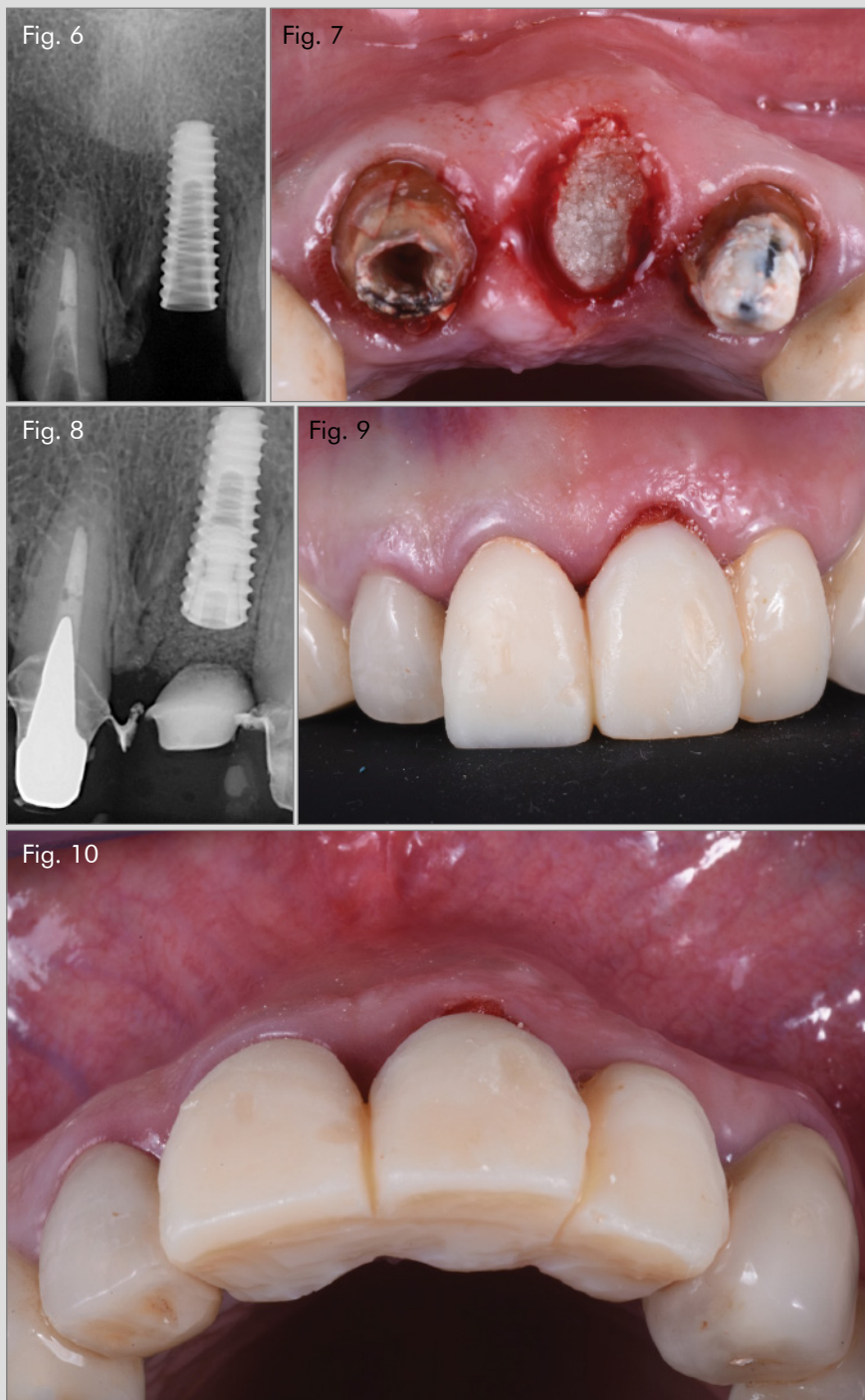
3. Extracción del diente y colocación del implante.

4. Imagen de la radiografía endoral.

5. Gránulos Osteobiol® Gen-Os® hidratados con Osteobiol® TSV Gel.

Continúa en siguiente página

CASO CLÍNICO DESTACADO JUNIO 2017



6. Los gránulos hidratados están listos para ser injertados en el espacio vestibular.

7. Gránulos injertados bucalmente en el elemento fijo.

8. Radiografía endoral después del injerto.

9. Vista frontal postoperatoria.

10. Vista oclusal después del injerto.

Caso clínico destacado del mes.

Junio de 2017. Osteógenos.