CASO CLÍNICO DESTACADO REGENERACIÓN ÓSEA - NOVIEMBRE 2022

DR. JOSÉ RAMÓN SIRVENT INIESTA

Cirujano oral e implantólogo con práctica privada en Barcelona.

REGENERACIÓN ÓSEA GUIADA EN MANDÍBULA CON ATROFIA HORIZONTAL

Con OsteoBiol Apatos, OsteoBiol Evolution y suturas Serag Wiessner Seramon y Supramid.

Descripción del caso: Paciente mujer de 71 años que acude a la consulta para rehabilitarse por la incomodidad de la prótesis removible que lleva en la actualidad. Paciente con hipertensión arterial, diabetes mellitus tipo I y ansiedad en tratamiento farmacológico según su médico de asistencia primaria. No refiere alergias medicamentosas. No refiere hábitos tóxicos.

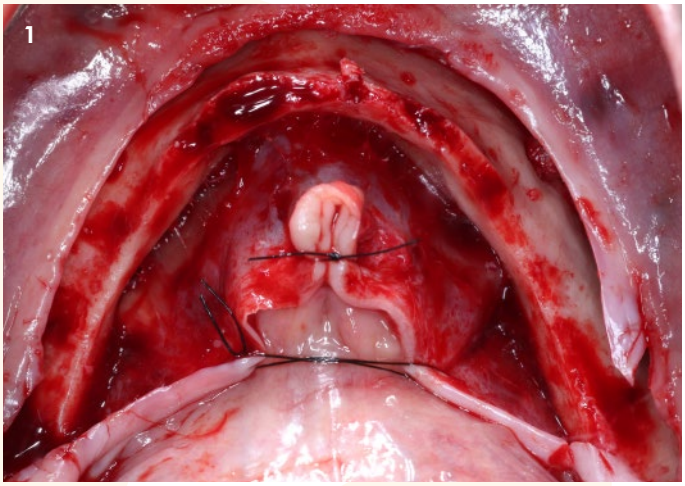

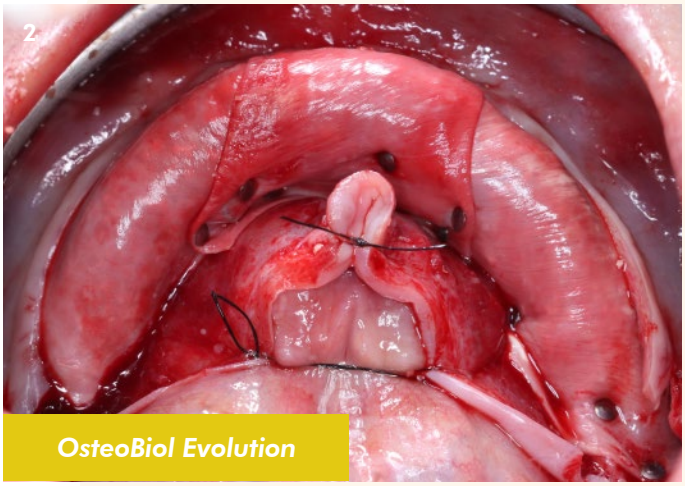

1. Atrofia horizontal mandibular completa que requiere de procedimiento regenerativo.
2. Membranas OsteoBiol Evolution STD.

3. OsteoBiol Apatos con hueso autólogo rascado con Safescraper. **4.** Tras la pasivación, se realiza sutura con colchoneros horizontales Serag-Wiessner Seramon PTFE 4/0 y sutura puntos simples Serag-Wiessner Supramid 4/0.

Más casos clínicos completos en la web www.osteogenos.com

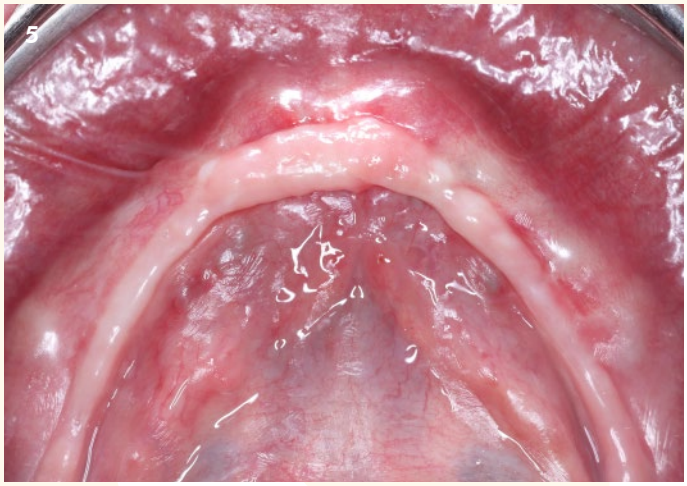

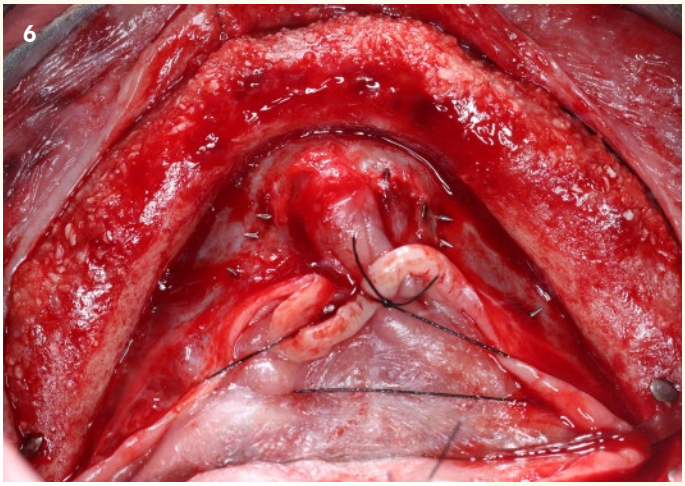

5. Aspecto clínico a los 8 meses antes de la reentrada para la colocación de implantes dentales endooseos.
6. Reentrada quirúrgica a los 8 meses y medio donde se puede ver la ganancia horizontal obtenida.

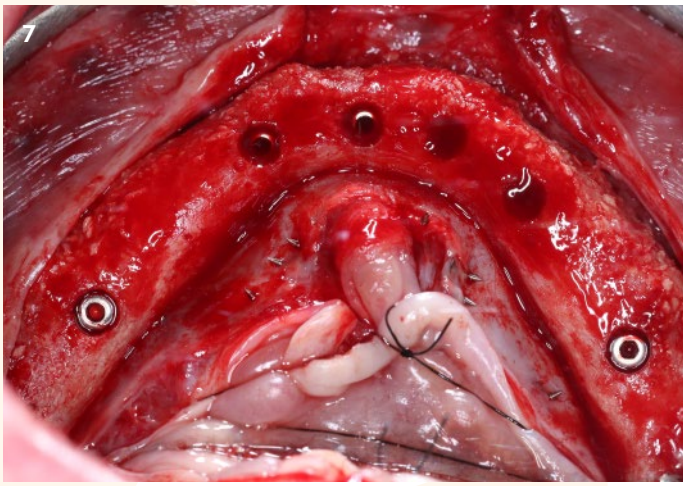

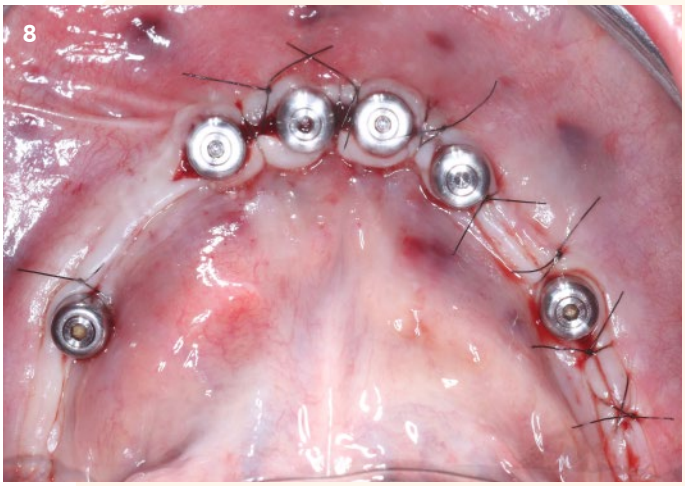

7. Colocación de implantes dentales endooseos con fresados convencionales según casa comercial.
8. Segunda fase quirúrgica colocando transepiteliales y cofias.

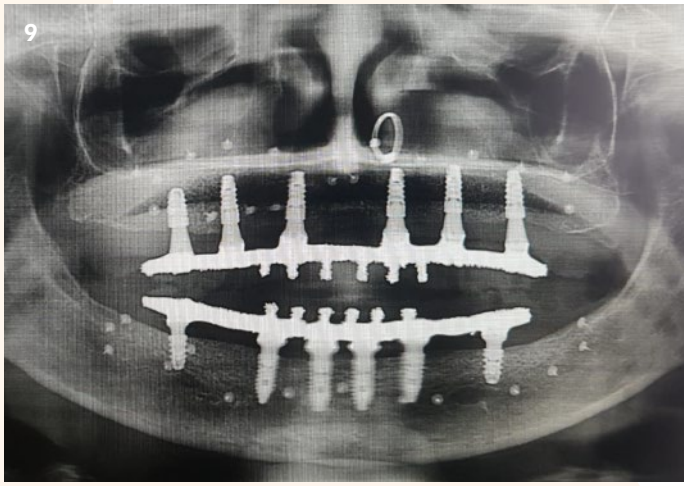

9. Radiografía con el resultado final del caso.