

# CASO CLÍNICO DESTACADO JUNIO 2017

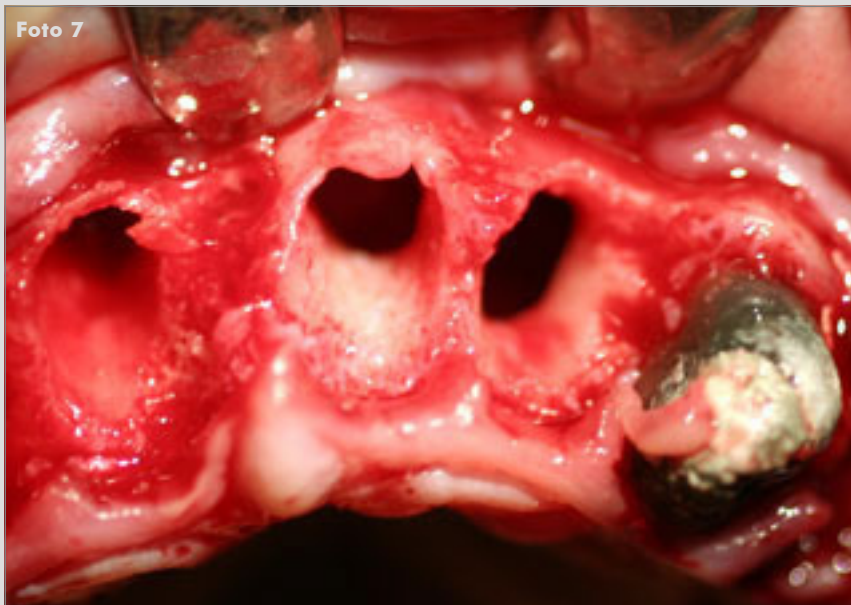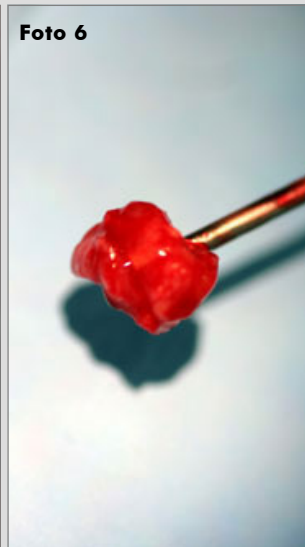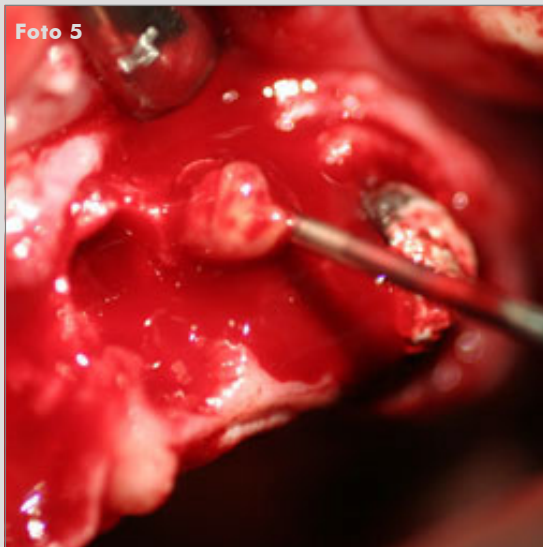
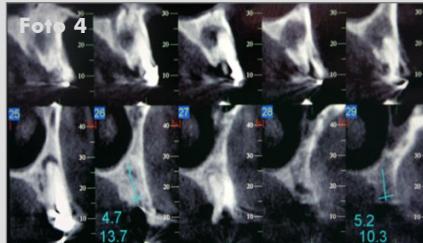
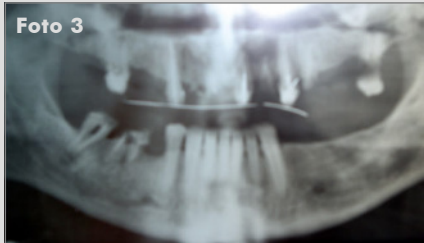
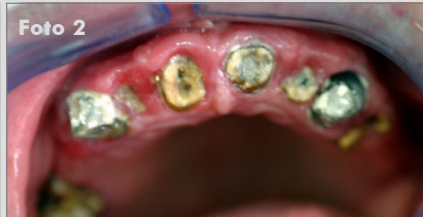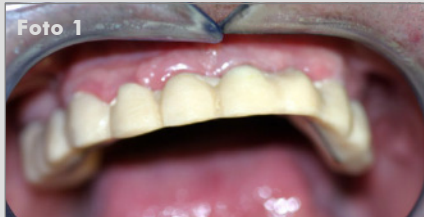**Dr. Uri Army**

**Práctica privada, Israel**

**Aumento horizontal**

**OsteoBiol Gen-Os**

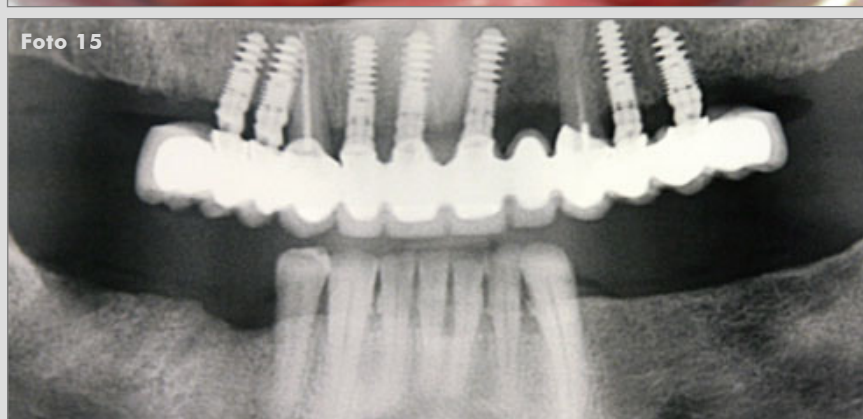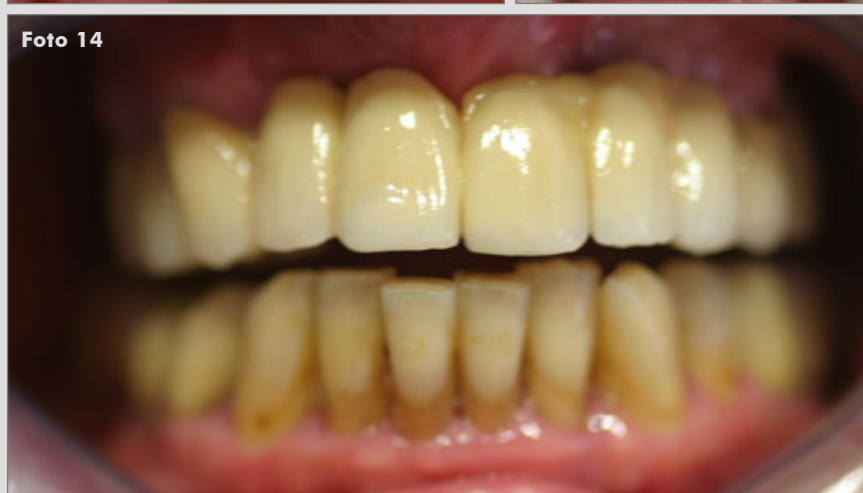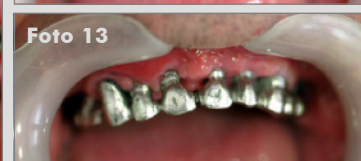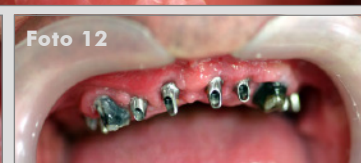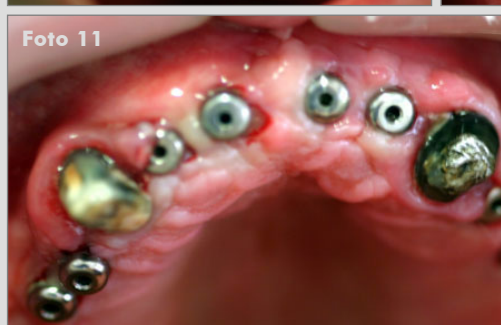
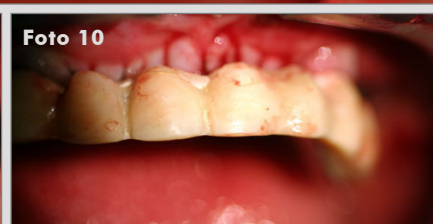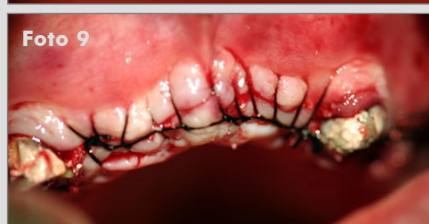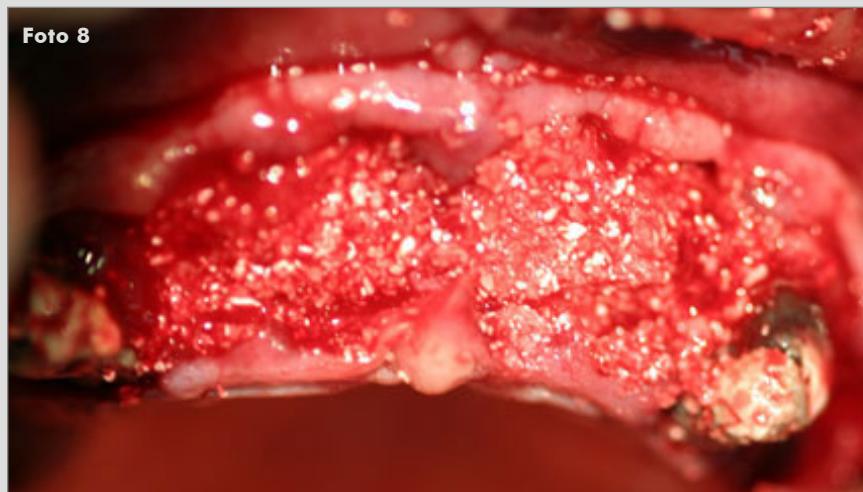
**Sexo: varón | Edad: 45 años**



1. Puente temporal del paciente.
2. Situación debajo del puente.
3. Panorámica antes del tratamiento.
4. TC antes del tratamiento - Preste atención al quiste entre 19-25.
- 5 y 6. Limpieza del quiste.
7. Aumento óseo utilizando OsteoBiol® Gen-Os®, sin membrana.

*Continúa en siguiente página*

# CASO CLÍNICO DESTACADO JUNIO 2017



8. Aumento óseo utilizando OsteoBiol® Gen-Os®, sin membrana.

9. Sutura.

10. Puente temporal.

11. Curación de las coronas.

12. Pilares.

13. Estructura metálica.

14. Restauración final.

15. Radiografía final.

Caso clínico destacado del mes.  
Junio de 2017. Osteógenos.

  
**Osteógenos**  
Dental Surgical Devices