

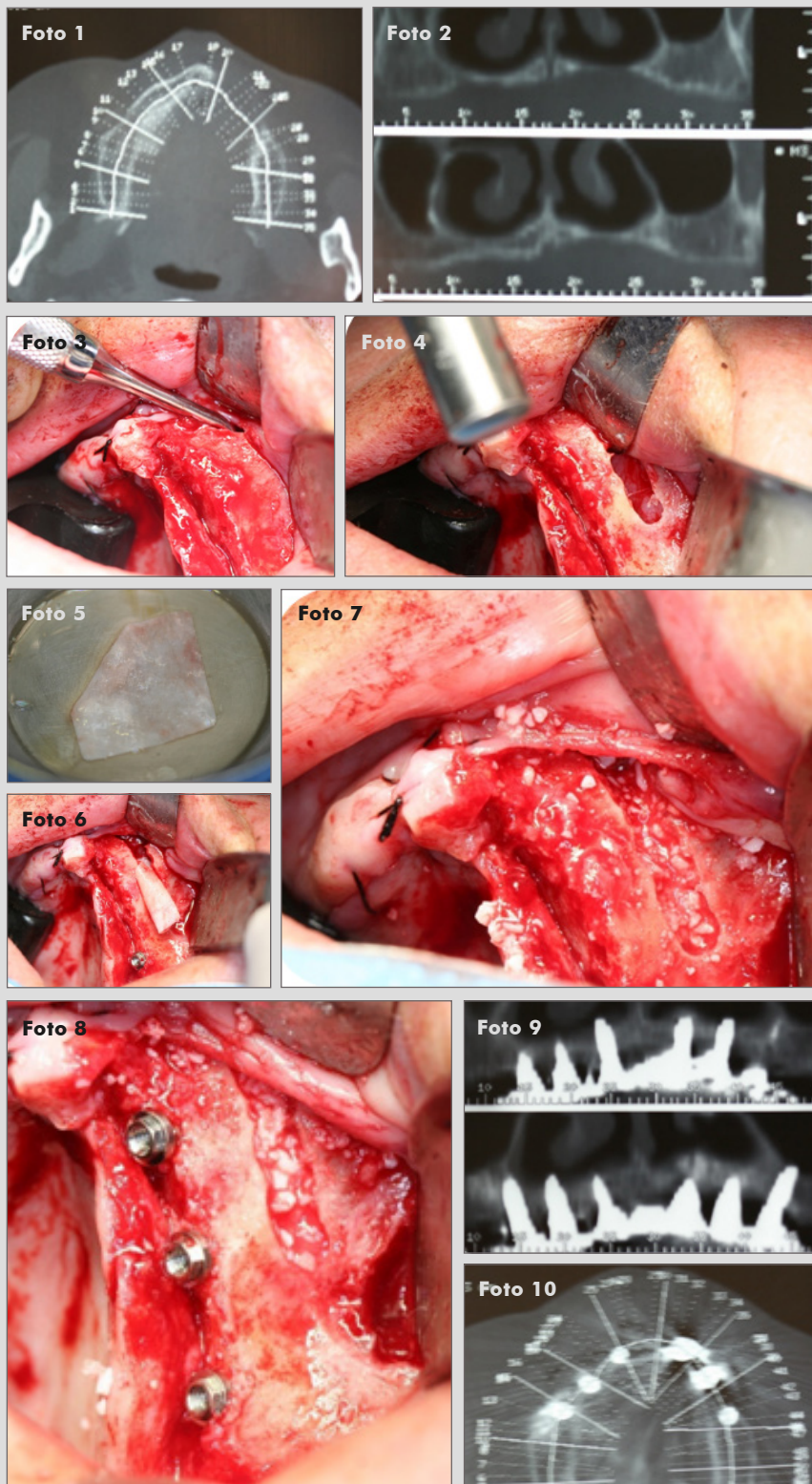
Dres. Antonio Fdez-Coppel García y Raquel Fdez Sevilla

Clínica privada, Madrid

Elevación de fosas nasales en maxilar atrófico.

OsteoBiol Evolution y OsteoBiol Apatos

Descripción del caso: Paciente con edentulismo total que acude a clínica para rehabilitación completa del maxilar. Al realizar la exploración complementaria, se observa una reabsorción ósea a nivel anterior. Se planifica la elevación de fosas nasales y la inserción de implantes de forma simultánea.



1 y 2. Paciente con gran reabsorción ósea en el maxilar anterior.

3. Incisión y despegamiento.

4. Acceso.

5 y 6. Membrana OsteoBiol Evolution de colágeno reabsorbible e interposición de la misma.

7. Colocación de injerto óseo particulado OsteoBiol Apatos.

8. Inserción de implantes.

9 y 10. Tomografía computerizada tras el tratamiento.

Caso clínico destacado del mes.
Septiembre de 2017. Osteógenos.

