

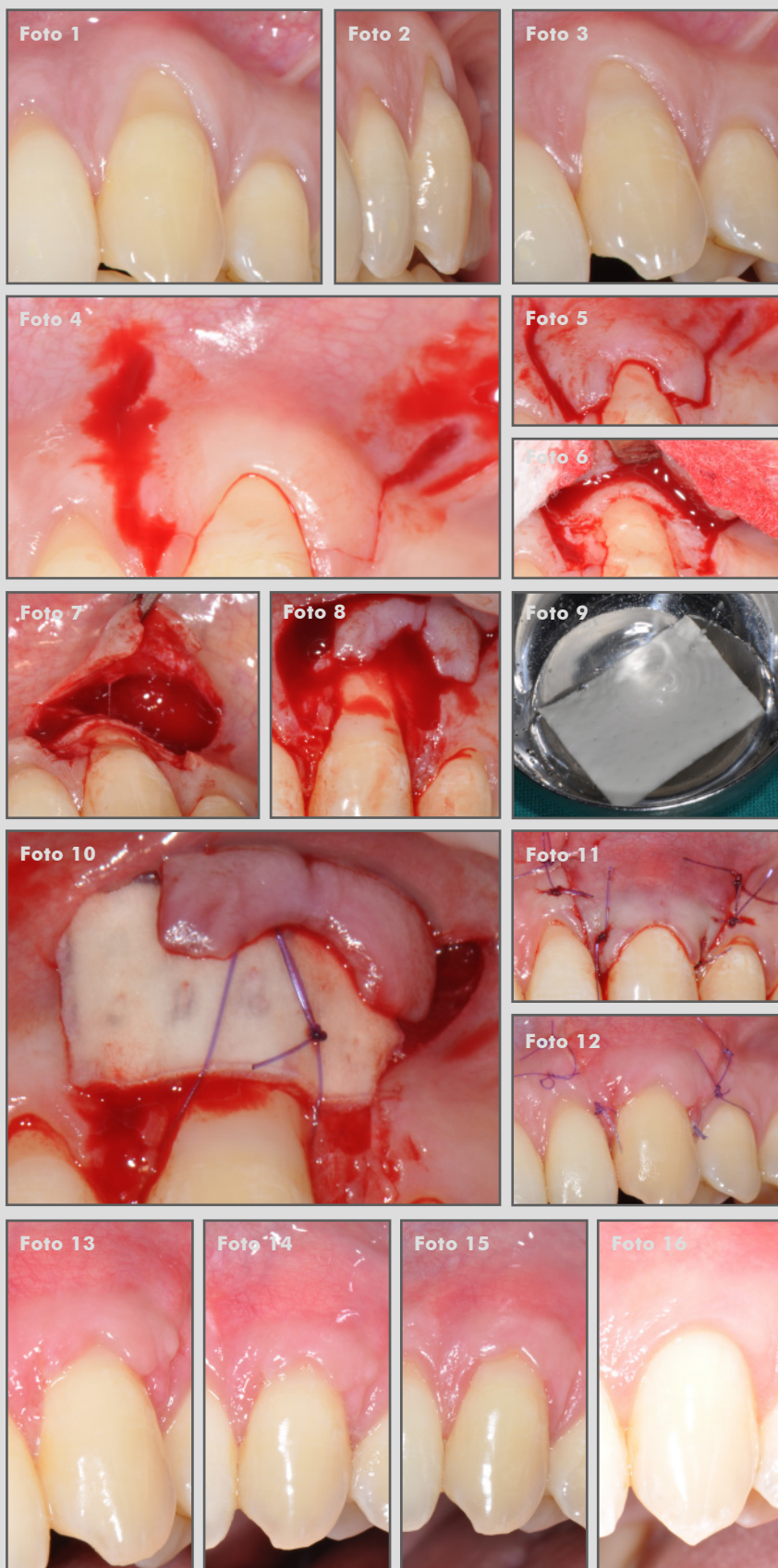
**Dra. Magda Mensi**

**Clínica privada, Italia**

**Recesión gingival**

**OsteoBiol® Derma**

  
**Osteogenos**  
Dental Surgical Devices



1 y 2. Situación clínica antes de la operación.

3. Defecto periodontal.

4 y 5. Apertura del colgajo.

6 y 7. Elevación del colgajo.

8. Defecto expuesto.

9. OsteoBiol® Derma hidratada.

10. OsteoBiol® Derma injertada y fijada con sutura.

11. Puntos de sutura.

12. Situación clínica después de una semana.

13. Situación clínica después de dos semanas.

14. Resultado de la cirugía después de un mes.

15. Resultado de la cirugía después de tres meses.

16. Resultado de la cirugía después de un año.

Caso clínico destacado del mes.  
Noviembre de 2017. Osteógenos.

  
**Osteógenos**  
Dental Surgical Devices