CASO CLÍNICO DESTACADO SEPTIEMBRE

Dr. Daniel Castilla Alba y Aux. Rocío Gallardo Rodríguez

Clínica privada, Chiclana

Regeneración ósea guiada horizontal con xenoinjerto y membrana reabsorbible.

OsteoBiol Apatos, OsteoBiol Derma y Sutura Seralon.

Descripción del caso: paciente acude a la consulta para ver alternativas de tratamientos para la reposición de las piezas 1.4-1.5-1.6. Tras el estudio clínico y radiográfico decidimos realizar al paciente técnica de ROG para la posterior colocación de implantes en dicho sector.

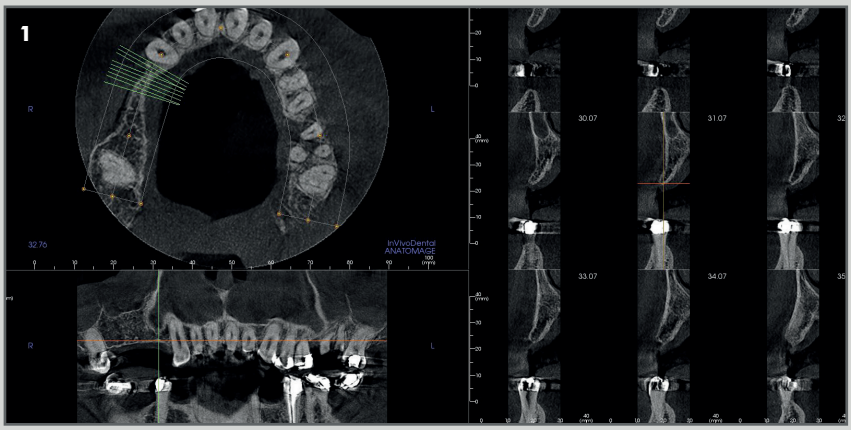

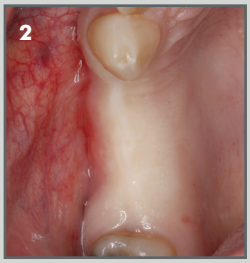

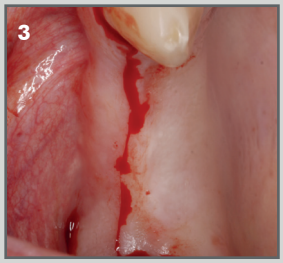

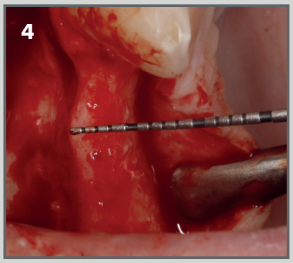

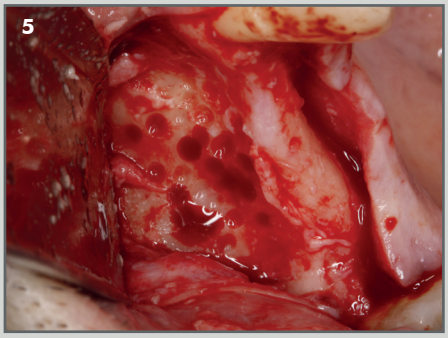

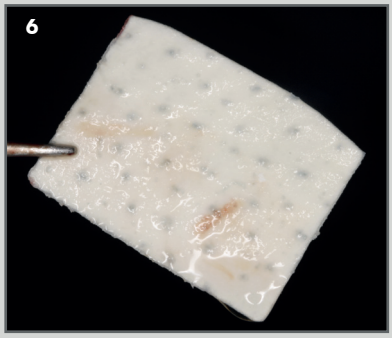

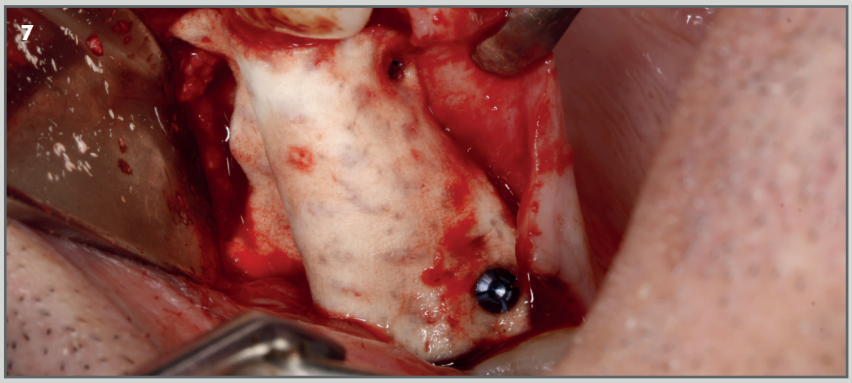

1. Vista transversal y sagital de la zona a tratar donde se hace evidente la reabsorción de la tabla vestibular

2. Vista oclusal de la zona a tratar.

3. Incisión crestal ligeramente vestibulizada.

4. Vista oclusal de la cresta ósea una vez separado el colgajo.

5. Perforaciones de la cortical vestibular para estimular el sangrado.

6. Vista de la membrana Derma.

7. Fijación palatina de la membrana Derma mediante microtornillos

Continúa en siguiente página

CASO CLÍNICO DESTACADO SEPTIEMBRE

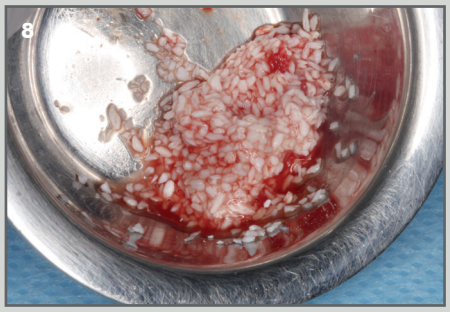

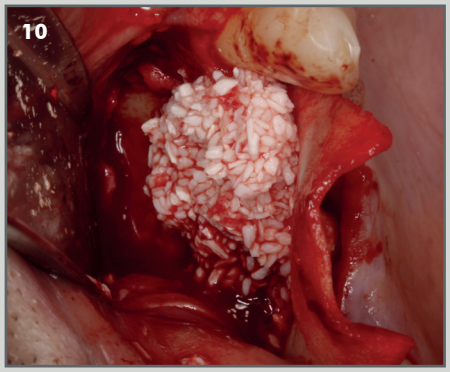

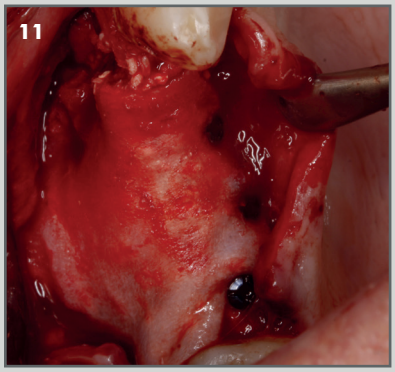

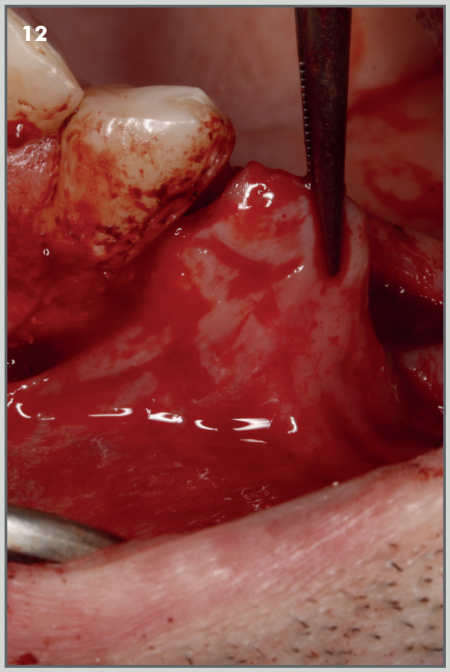

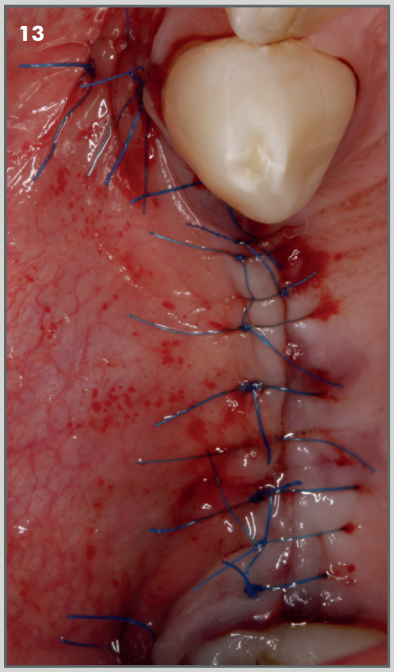

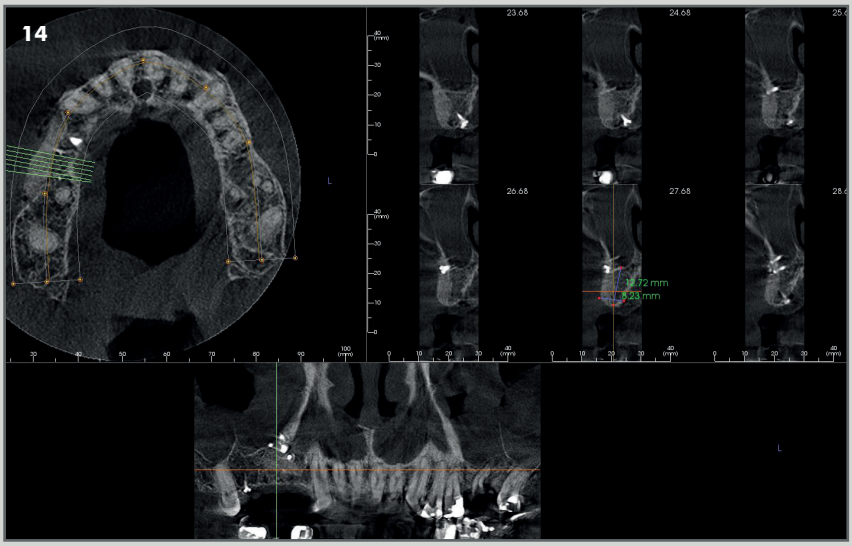

8. Hueso Apatos.

9. Apatos antes de ser colocado en la zona a regenerar.

10. Colocación del Apatos en la zona de la reabsorción.

11. Fijación vestibular de la membrana Derma.

12. Se libera el colgajo para suturarlo totalmente libre de tensión.

13. Sutura del colgajo mediante Seralon 5/0 y 6/0.

14. CBCT tras la cirugía.

Caso clínico destacado del mes.
Septiembre de 2018. Osteógenos.

Osteògenos
Dental Surgical Devices