CASO CLÍNICO DESTACADO FEBRERO 2019

Dr. Carlos Escuer Fanlo

Clínica privada, Zaragoza

Aumento del grosor y anchura de mucosa queratinizada.

OsteoBiol Derma fina y Sutura Seralon.

Descripción del caso: Se coloca una membrana OsteoBiol Derma en silla de montar en la zona de tercer cuadrante de la paciente simultánea a la colocación de implantes para ganar grosor y anchura de mucosa queratinizada y así estabilizar la salud periimplantar a largo plazo.

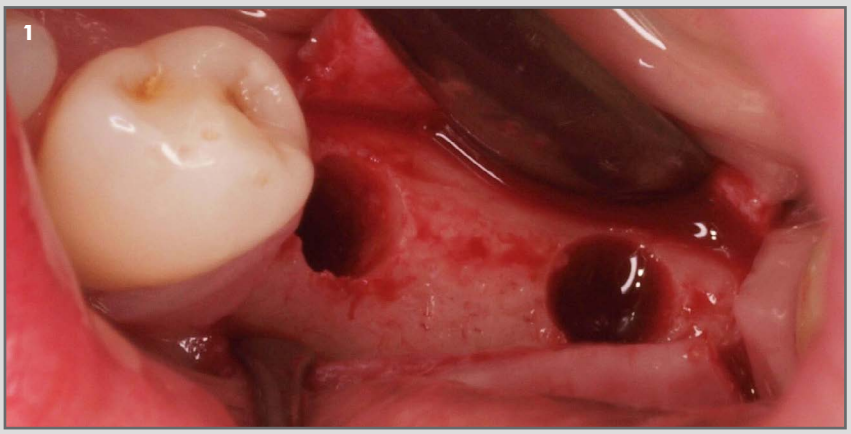

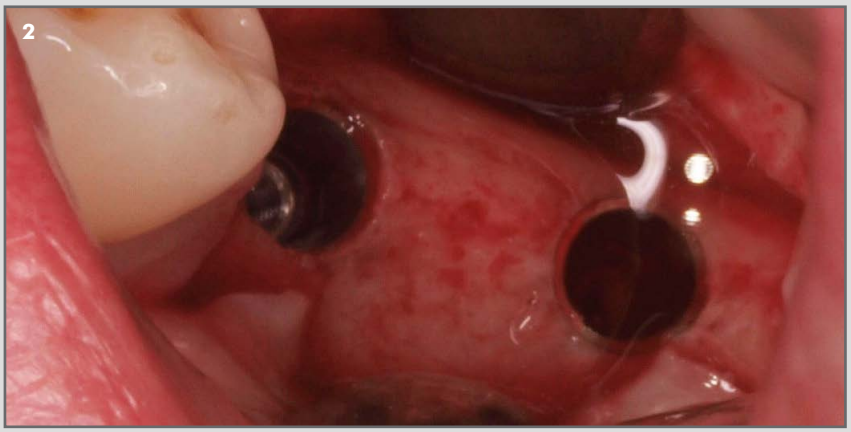

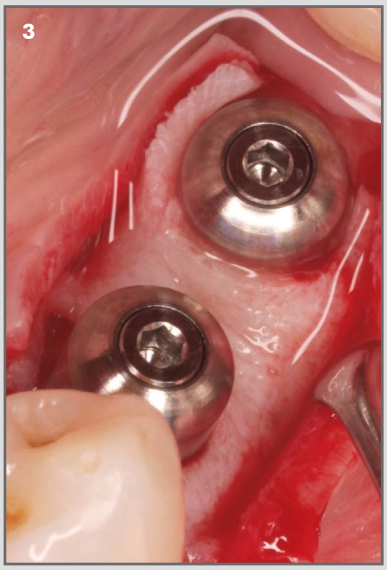

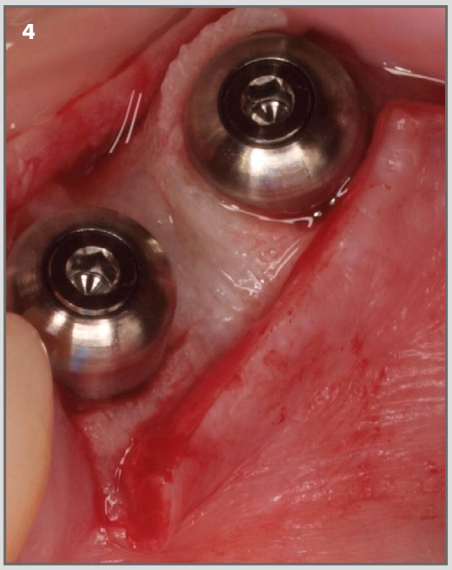

1. Aspecto de la cresta tras realizar fresado para colocar implantes.

2. Se colocan los implantes.

3 y 4. Colocación de la membrana OsteoBiol Derma en silla de montar sin fijación.

Continúa en siguiente página

CASO CLÍNICO DESTACADO FEBRERO 2019

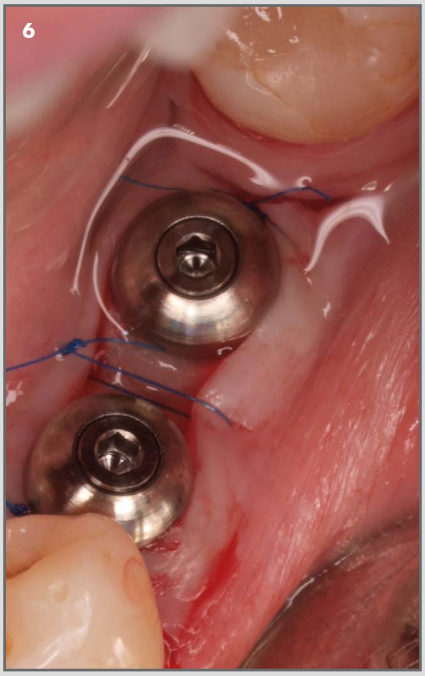

5. Se procede a suturar la membrana sin aproximación de tejidos y con membrana expuesta para ganar anchura.

6. Situación final tras realizar la sutura de la membrana.

7. Cicatrización de la zona a los 15 días. Se percibe el aumento de grosor y anchura de la mucosa.

8. Cicatrización de la zona a los 30 días. Pese al aflojamiento de uno de los tapones de cicatrización, se observa el mantenimiento de la ganancia de grosor y anchura gracias a la membrana OsteoBiol Derma.

Caso clínico destacado del mes.
Febrero de 2019. Osteógenos.

Osteògenos
Dental Surgical Devices