

Dr. José Fernando García del Olmo

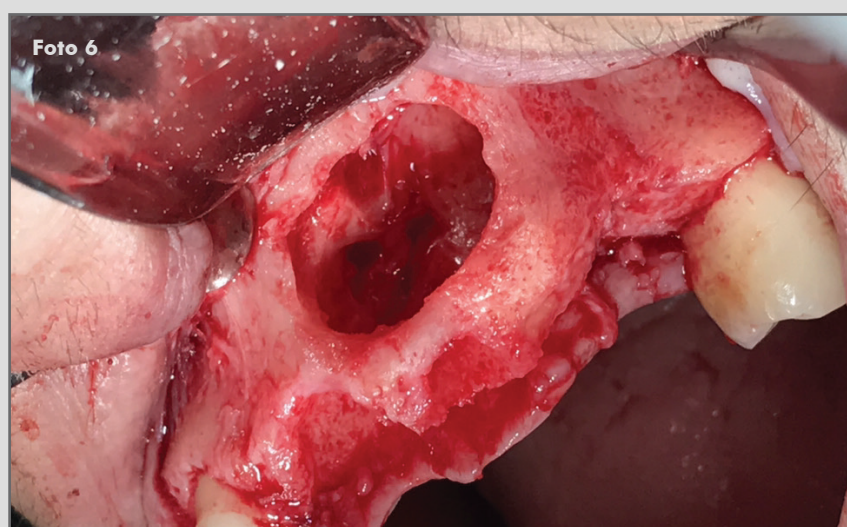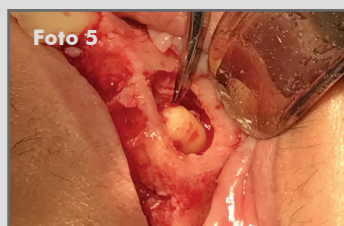
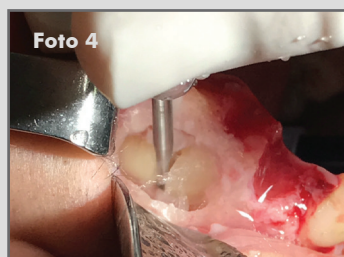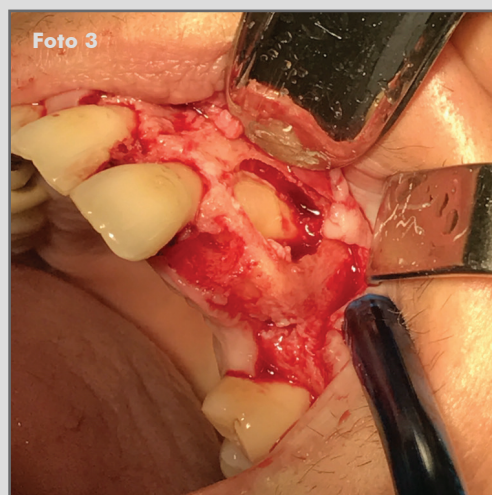
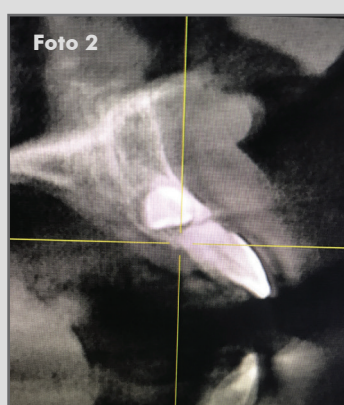
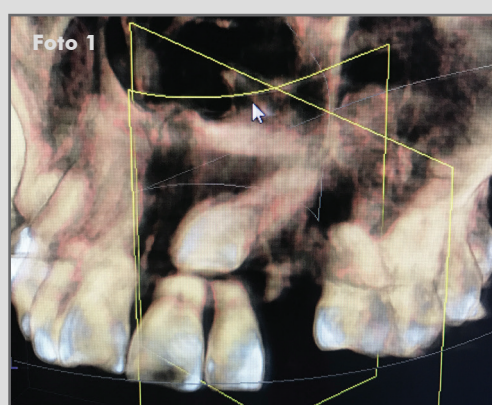
Clínica privada, Sevilla

R.O.G en defecto por exodoncia de canino incluido, implantes post extracción



OsteoBiol® Apatos, OsteoBiol® Derma fina, Tornillos Tekka y Sutura Seralon

Descripción del caso: Paciente mujer de 45 años acude a clínica para reponer de forma fija ausencia de las piezas 23 y 24. Tras estudio clínico y radiológico, se diagnostica exodonciar canino incluido, así como piezas 21 y 22 por presentar reabsorciones radiculares y 25 por movilidad.



1 y 2. CBCT previo. Se observa canino incluido, con ambas paredes corticales conservadas y reabsorción de la raíz de la pieza 21.

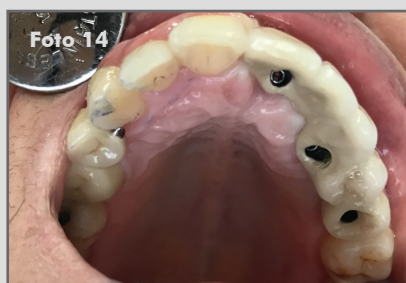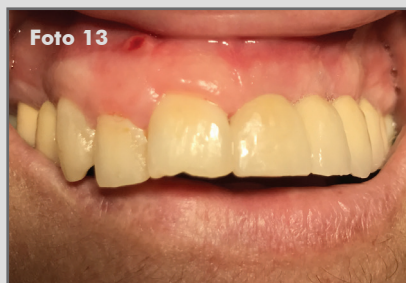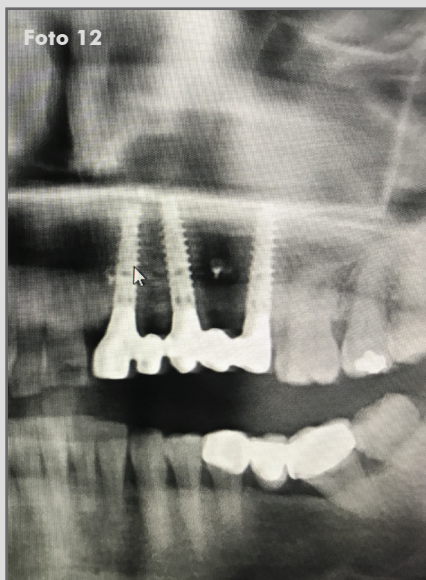
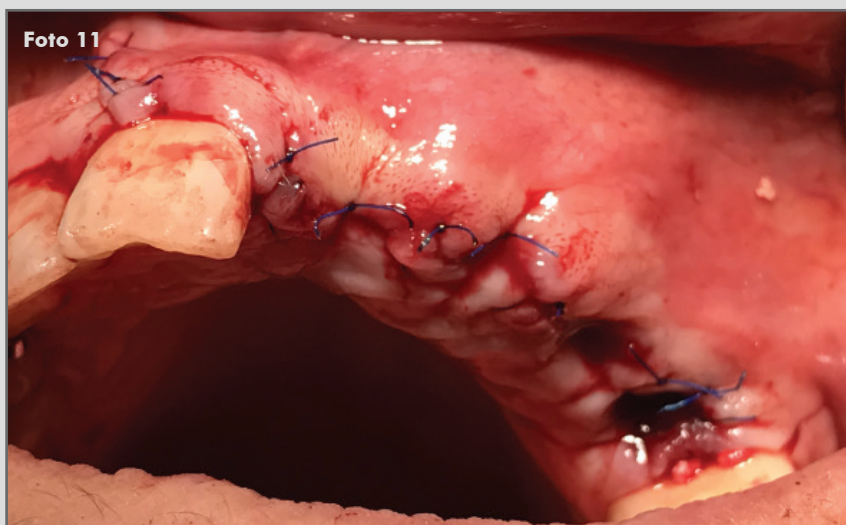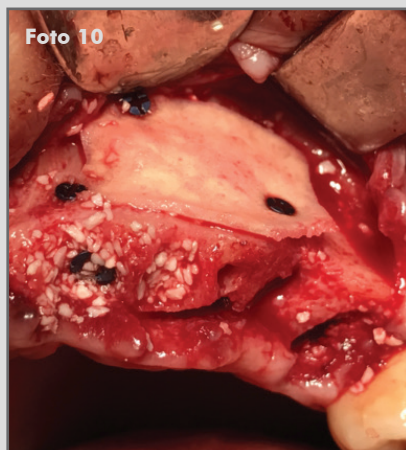
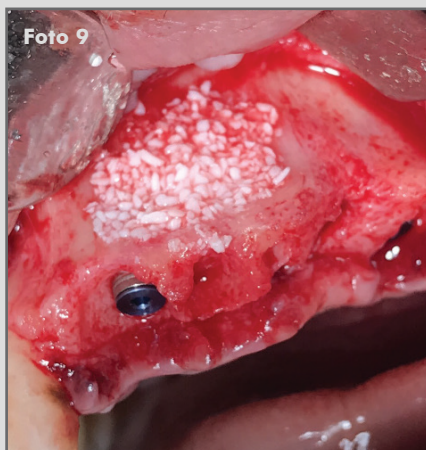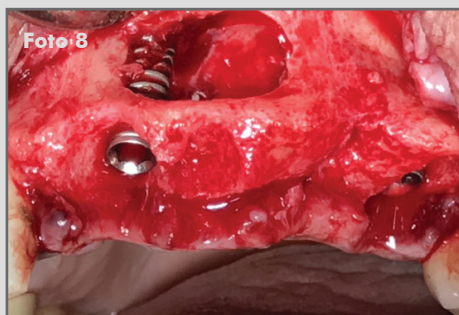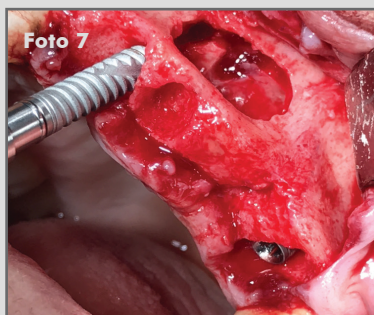
3. Localización de canino incluido mediante ventana en pared vestibular.

4 y 5. Tras realizar la odontosección del canino, se proce a realizar la exodoncia.

6. Defecto óseo en localización del canino incluido y exodoncias de piezas 21, 22 y 25.

Continúa en siguiente página

CASO CLÍNICO DESTACADO NOVIEMBRE 2017



7 y 8. Colocación de implantes post exodoncia en posición 21 y 25.

Colocación de implante en zona de la pieza 23, inclinándolo para conseguir bicorticalización.

9. Relleno del defecto con OsteoBiol® Apatos.

10. Colocación membrana OsteoBiol® Derma fina fijada con 3 tornillos de osteosíntesis Tekka.

11. Se realizan los puntos de sutura con Sutura Seralon.

12. Ortopantomografía con prueba de estructura realizada tras 4 meses de cicatrización.

13 y 14. Resultado final.

Caso clínico destacado del mes.
Noviembre de 2017. Osteógenos.