

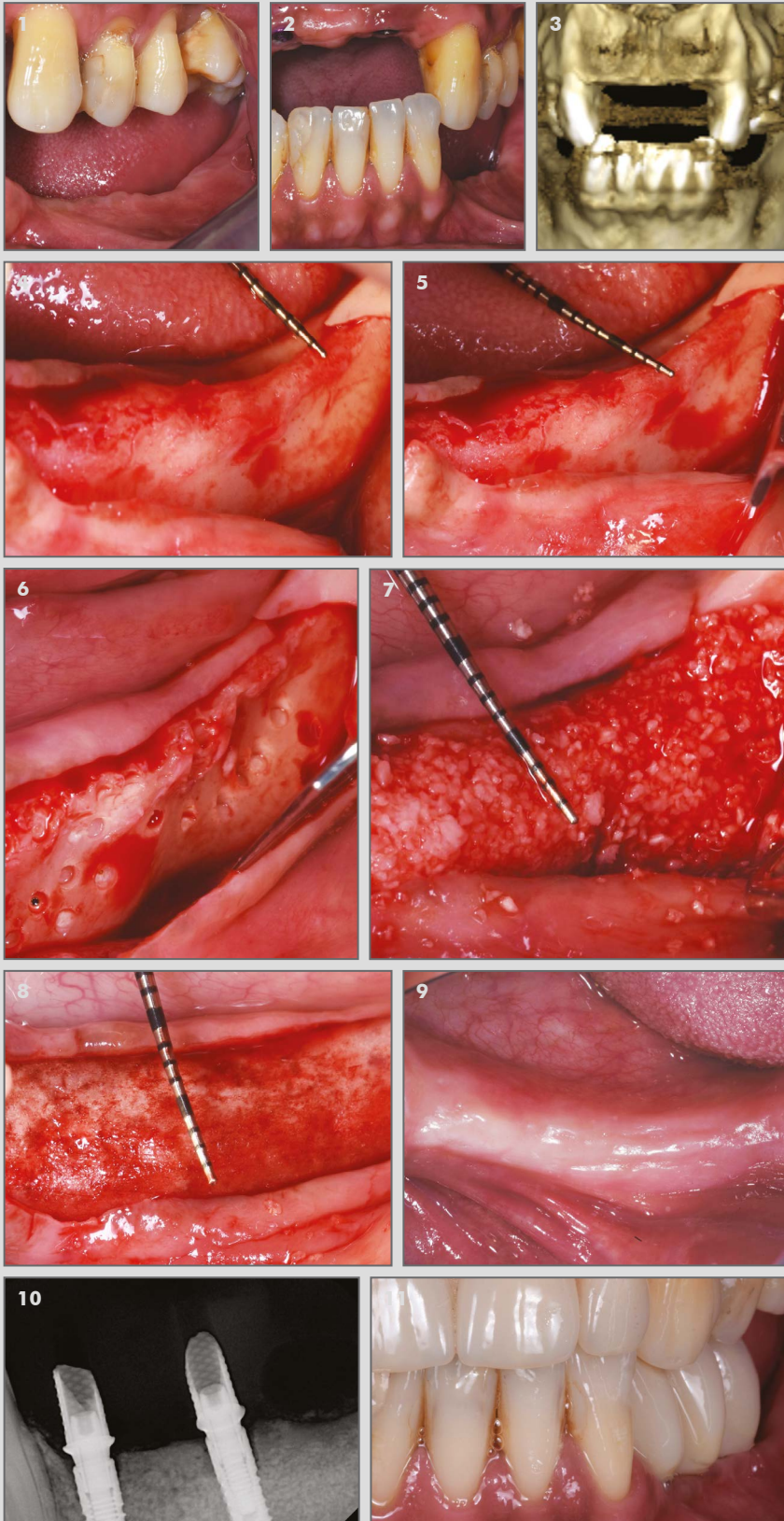
CASO CLÍNICO DESTACADO MARZO 2019

Dr. Roberto Rossi

M.Sc.D en Periodontología, Génova, Italia

Aumento horizontal

OsteoBiol® GTO® y OsteoBiol® Lámina



1. Cresta severamente reabsorbida, vista lateral.

2. Cresta severamente reabsorbida, vista frontal.

3. CBCT: cresta extremadamente reabsorbida.

4. El ancho de la cresta es de 2 mm.

5. Diferente vista del ancho de la cresta de 2 mm.

6. El hueso se perfora para estimular el flujo sanguíneo.

7. La aplicación de GTO da como resultado un aumento horizontal de la cresta.

8. Se coloca OsteoBiol Lámina antes de suturar.

9. Tejidos cicatrizados después de 9 meses. El ancho de la cresta es de 5,5 mm.

10. Radiografía a los 12 meses.

11. Muestra protésica final.

Caso clínico destacado del mes.
Marzo 2019. Osteógenos.

