

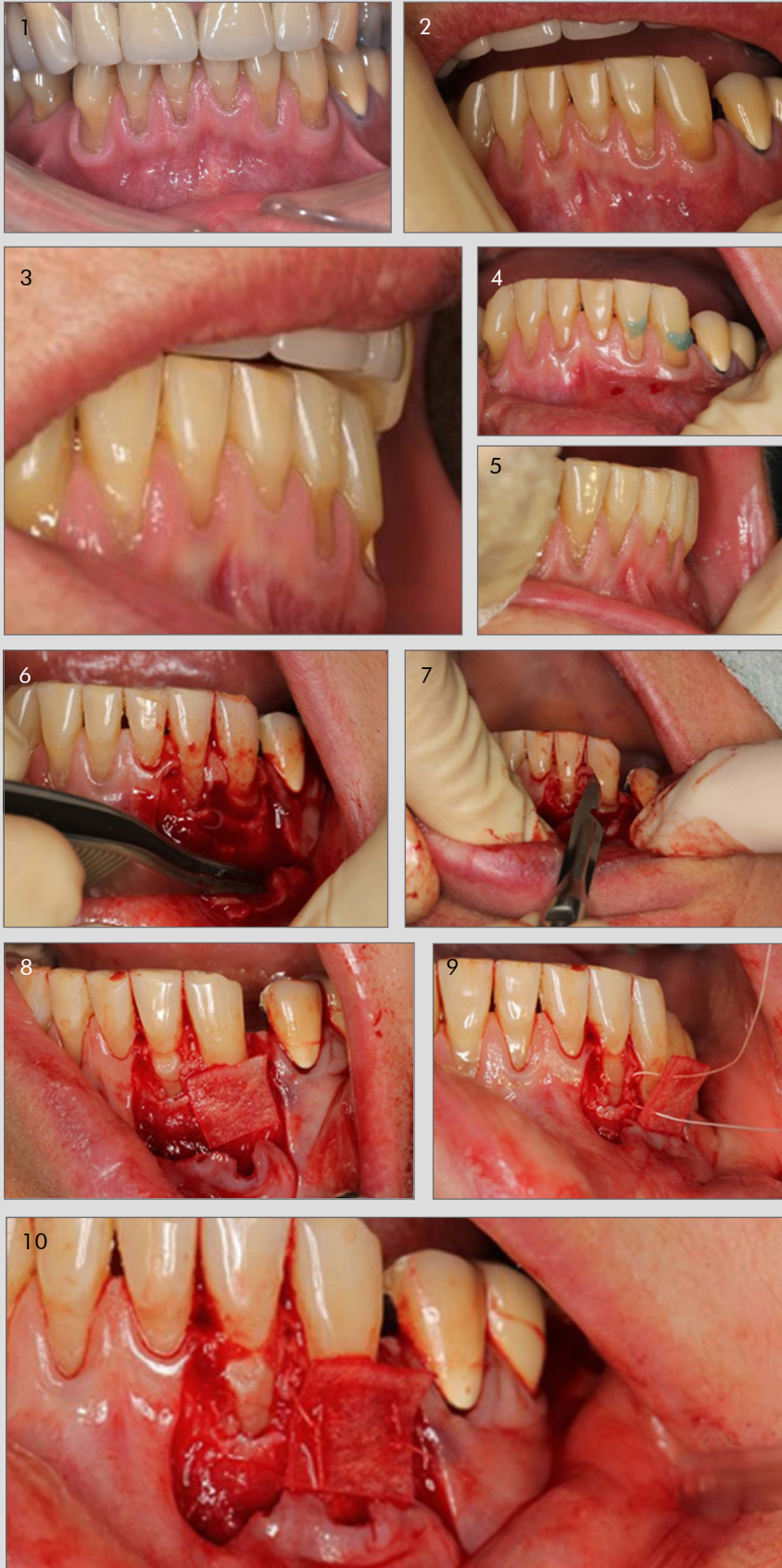CASO CLÍNICO DESTACADO JULIO 2017

Dr. Rok Gašperšič

Clínica privada, Eslovenia

Regeneración periodontal

OsteoBiol Derma



1, 2 y 3. Múltiples recesiones y erosiones en el arco inferior.

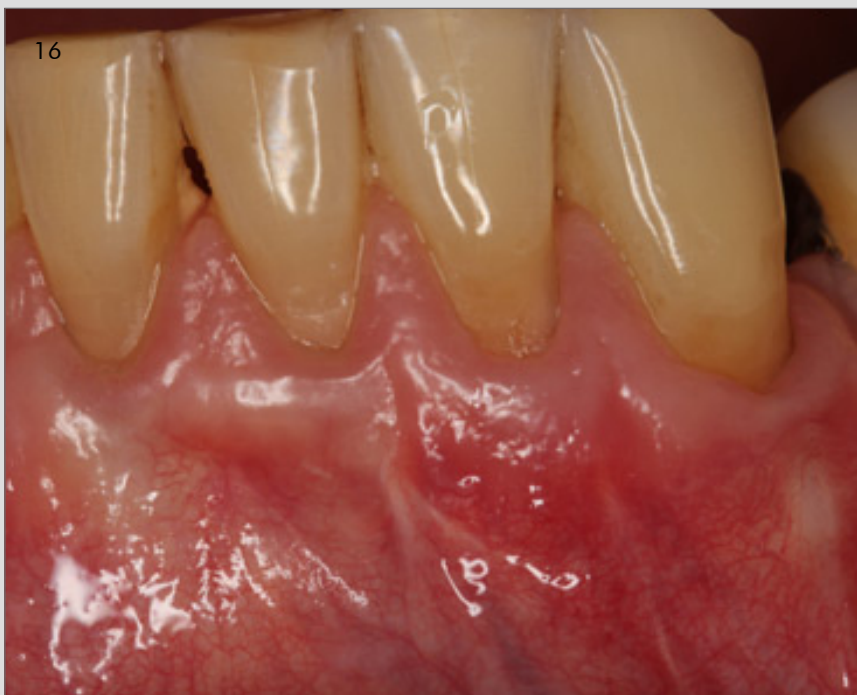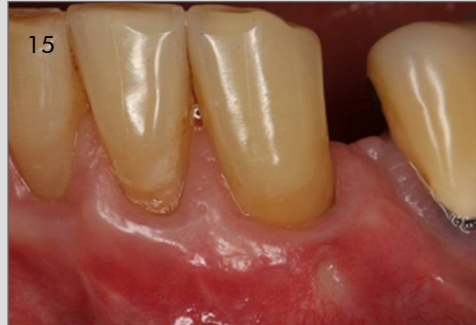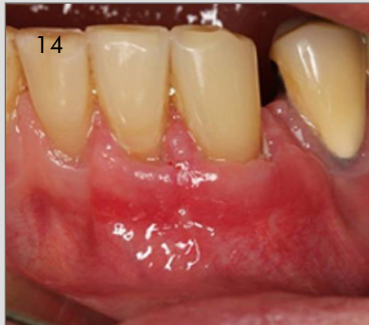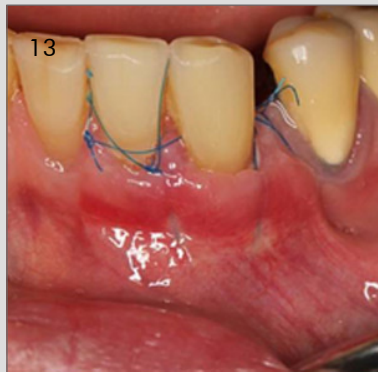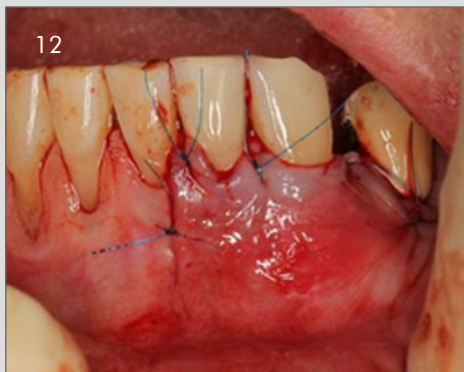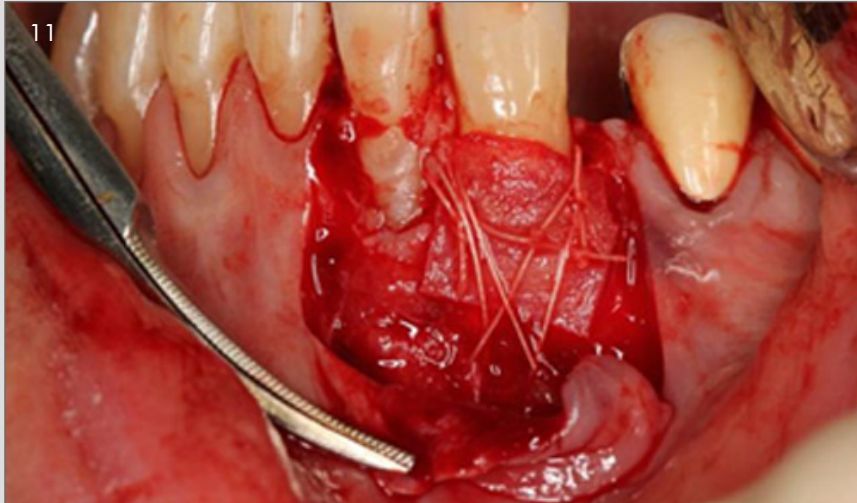
4 y 5. Corrección de los defectos del esmalte.

6 y 7. Colgajo dividido.

8, 9 y 10. Sutura de la membrana OsteoBiol Derma.

Continúa en siguiente página

CASO CLÍNICO DESTACADO JULIO 2017



11. Sutura de la membrana OsteoBioL Derma.

12 y 13. Cierre del colgajo.

14. Curación a las dos semanas.

15. Curación a los tres meses.

16. Curación a los nueve meses.

Caso clínico destacado del mes.

Julio de 2017. Osteógenos.