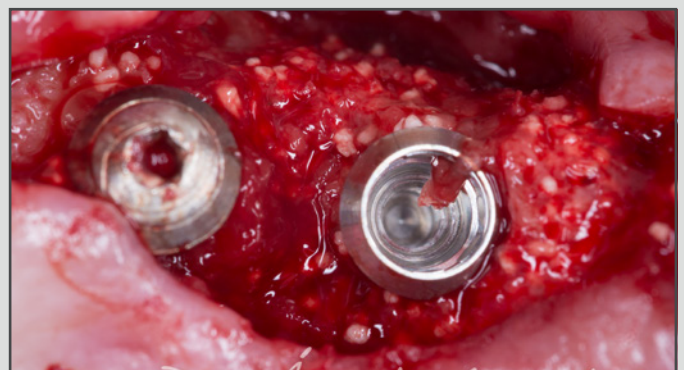
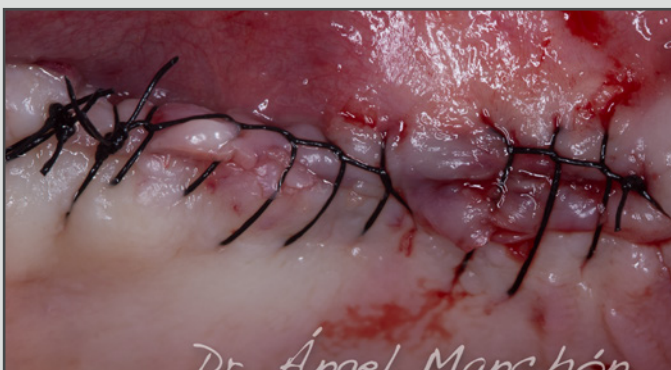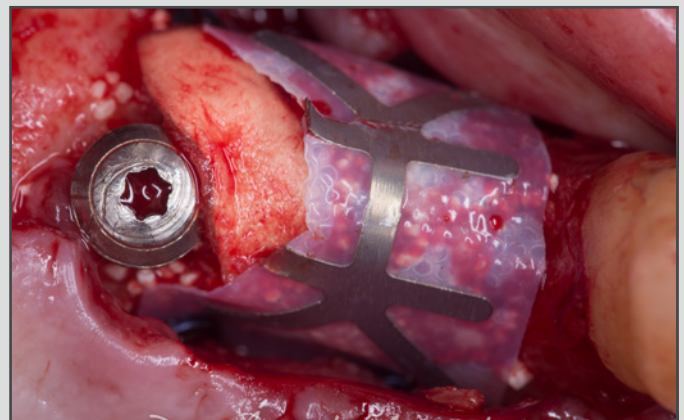
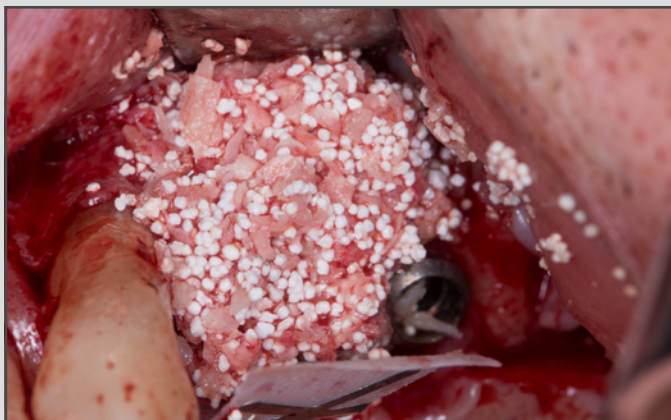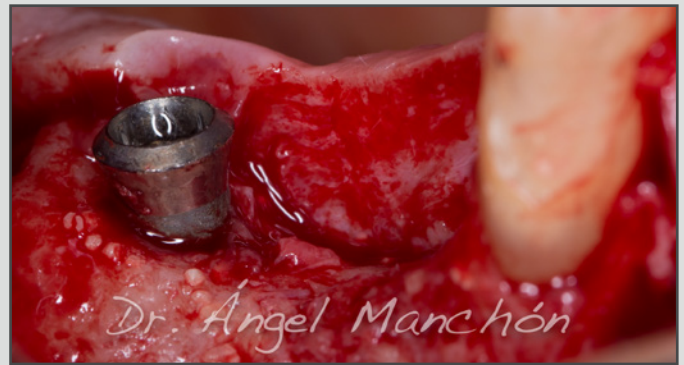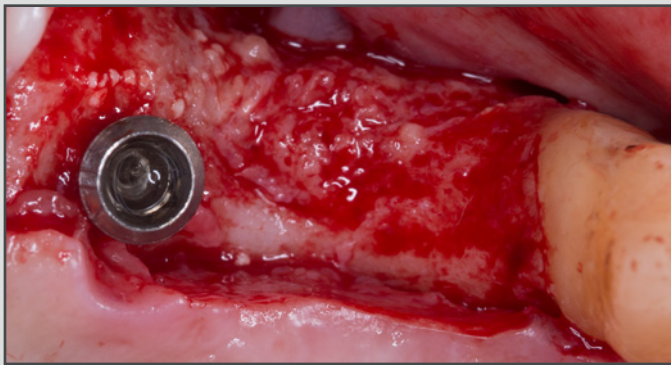


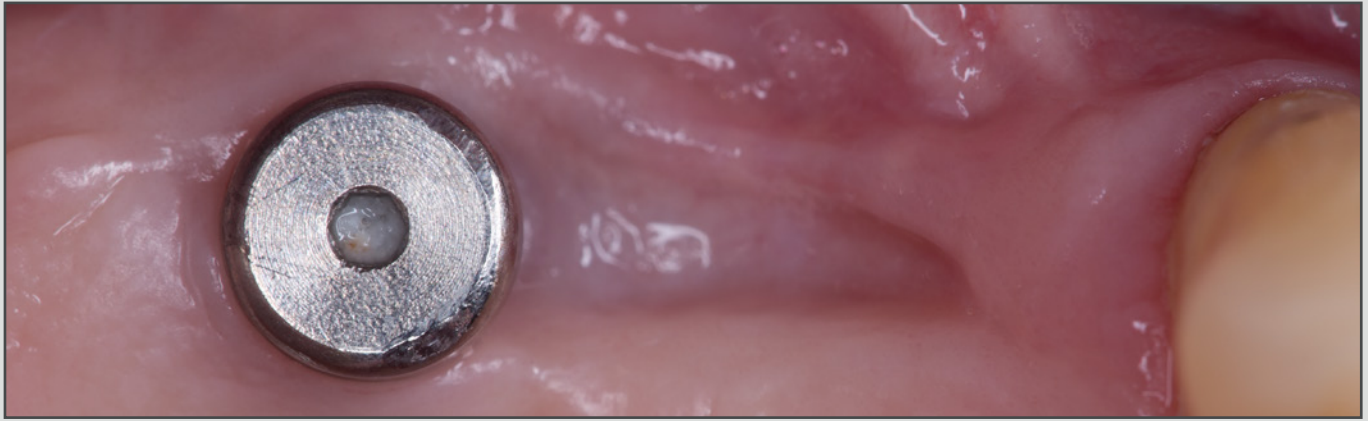# CASO CLÍNICO DESTACADO ENERO 2019

**Dr. Ángel Manchón. Clínica privada, Madrid.**

**Regeneración ósea guiada.**

**Hueso sintético Teebone, Membrana OsteoBiol Derma y Membrana PTFE con refuerzo de titanio.**



**Más casos clínicos completos en la web [www.osteogenos.com](http://www.osteogenos.com)**