

Dra. Leticia Sala Martí

Co-directora del Máster de Cirugía, Periodoncia e Implantología de la Institución Mississippi



Regeneración ósea guiada tras extracción de un quiste

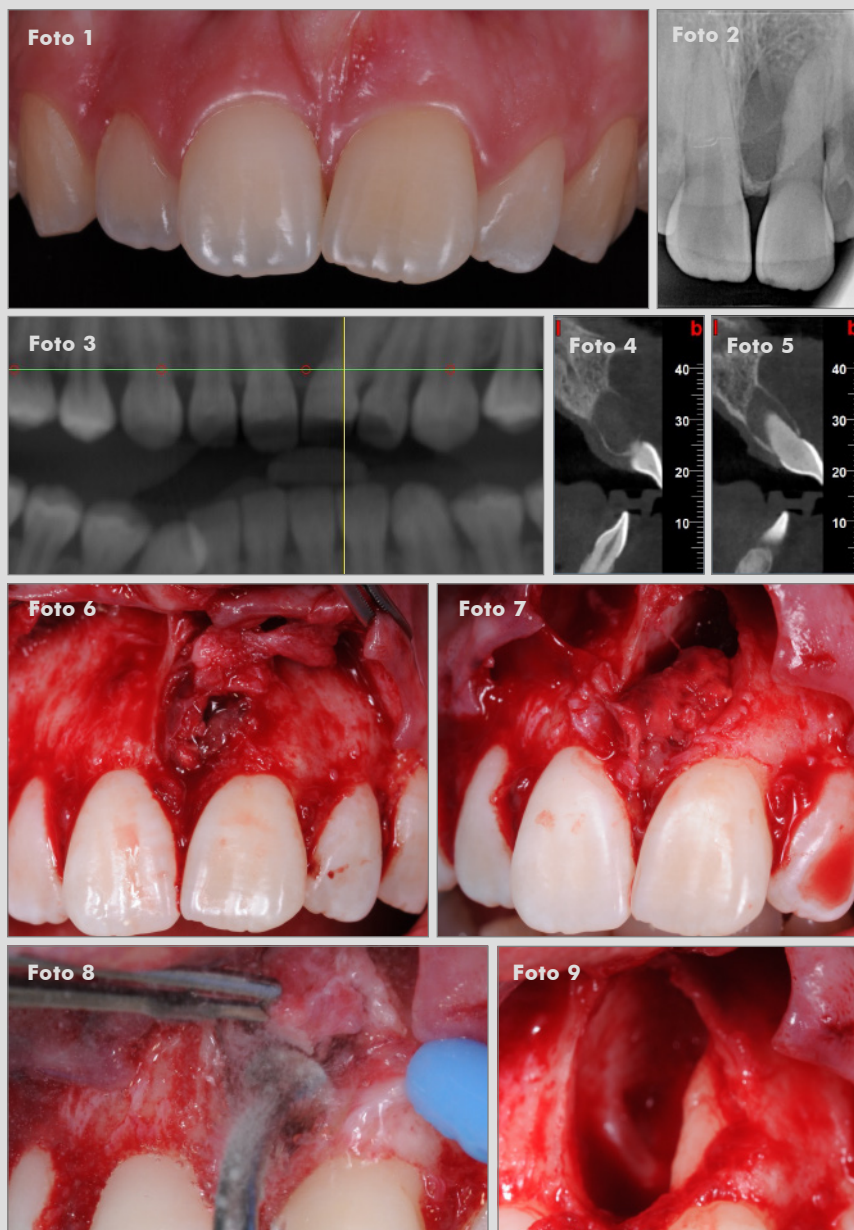
OsteoBiol Apatos, OsteoBiol Derma

Descripción del caso: S.R Paciente de 13 años que acude referida por el ortodoncista debido al hallazgo casual de una imagen radiográfica en el 2.1, compatible con un quiste lateral del desarrollo.

Antecedentes de interés: la paciente refiere haber sufrido una avulsión del 2.1 a los 8 años, con reimplante intencional. Según la información facilitada por su madre, nunca había cursado con sintomatología desde entonces.

A la exploración clínica se observa una tumefacción en el fondo de vestíbulo del 2.1, se realiza un CBCT y se confirma imagen radiolúcida mayor de 1cm, que parece desplazar la raíz del diente. No presenta sondaje, ni sangrado al sondaje. No presenta sintomatología de ningún tipo, encontrándose el diente necrótico.

El especialista en endodoncia nos confirma la imposibilidad de endodonciar el diente, debido a la obliteración del conducto, por lo que se decide extraer el quiste y regenerar la zona.



1 y 2. Imagen clínica de la zona antes de la intervención.

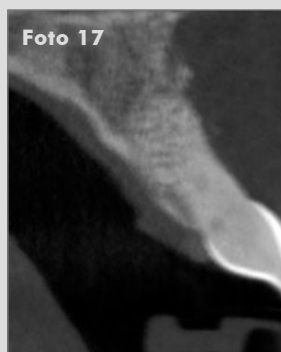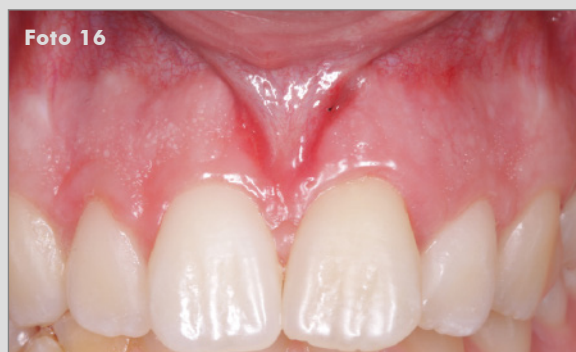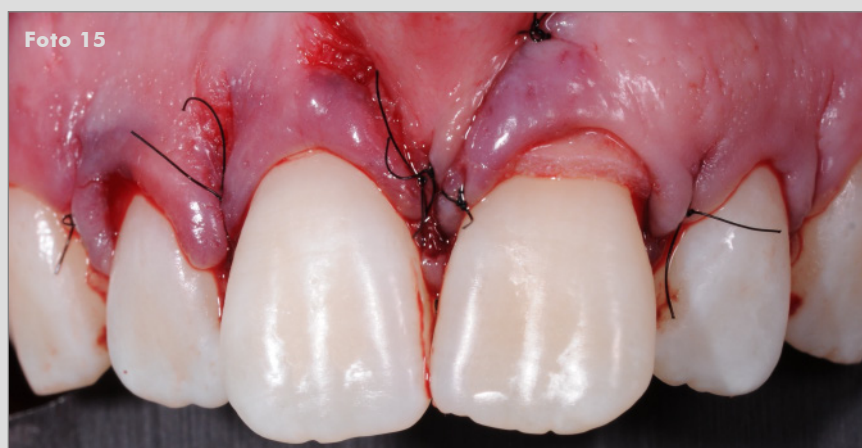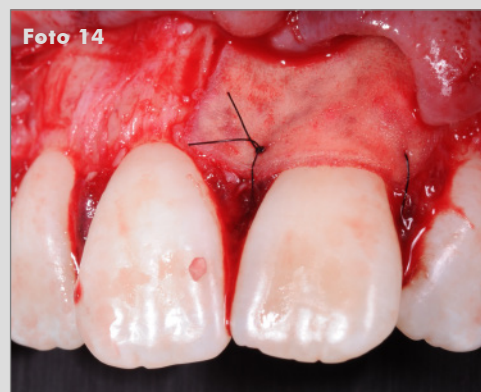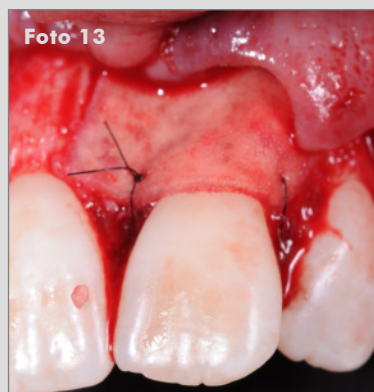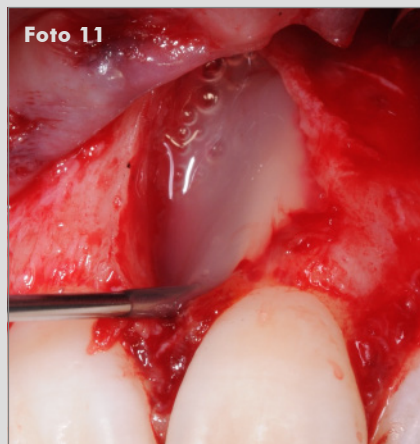
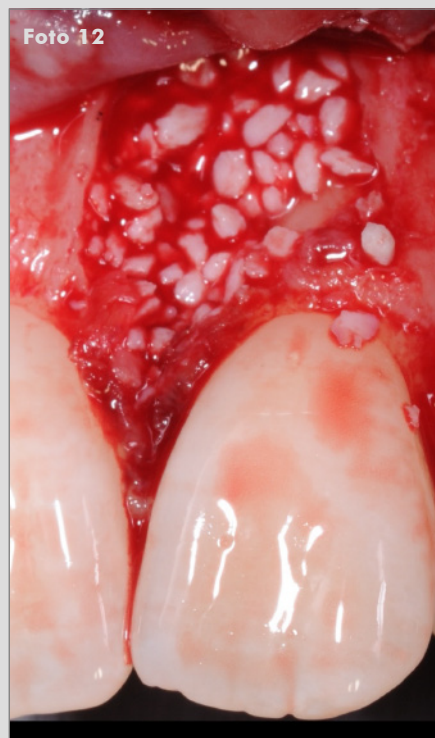
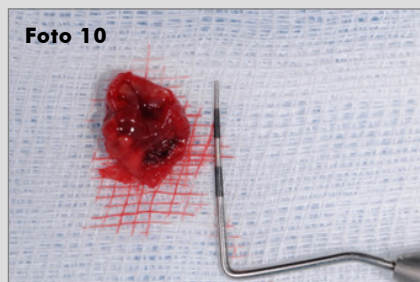
3, 4 y 5. CBCT de la zona de la lesión.

6 y 7. Visualización de la lesión.

8 y 9. Enucleación de la lesión con ayuda del piezoeléctrico.

Continúa en siguiente página

CASO CLÍNICO DESTACADO JUNIO 2017



10. Quiste extraído.

11. Aplicación de Emdogain.

12. Relleno del defecto con OsteoBiol Apatos.

13 y 14. Colocación de membrana OsteoBiol Derma fijada con sutura de 6 ceros.

15. Cierre primario de la herida.

16. Aspecto clínico al mes de la intervención.

17. CBCT.

Caso clínico destacado del mes.
Junio de 2017. Osteógenos.


Osteógenos
Dental Surgical Devices