# DR. CARLOS VALDIVIESO

Cirujano bucal e implantólogo en Sevilla y Huelva.
Instagram: @dr.carlosvaldivieso

## EXPLANTACIÓN DE IMPLANTE POR PERIIMPLANTITIS

**Con OsteoBiol Gen-Os, OsteoBiol Evolution y rascador de hueso Safescraper.**

### Descripción del caso:

Se trata de una explantación de implante colocado en posición de 46 por periimplantitis avanzada que cursaba con supuración y dolor de la zona. En la misma cirugía de explantación realizamos una cirugía ósea guiada utilizando una mezcla de hueso autólogo obtenido con el rascador de hueso Safescraper y xenoinjerto OsteoBiol Gen Os. Cubrimos la zona con una membrana OsteoBiol Evolutión STD y se fija con tornillos.
Reentramos a los 6 meses para inserción de implante.

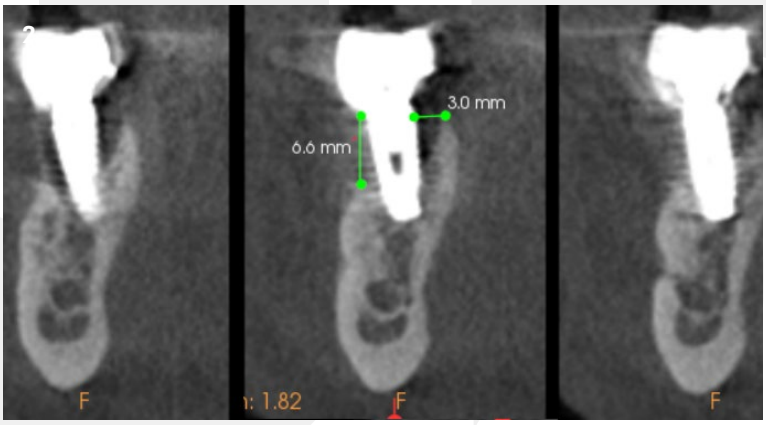

*1. OPG Previa. 2. CBCT Previo IOI. 3. Vista oclusal inicial.*

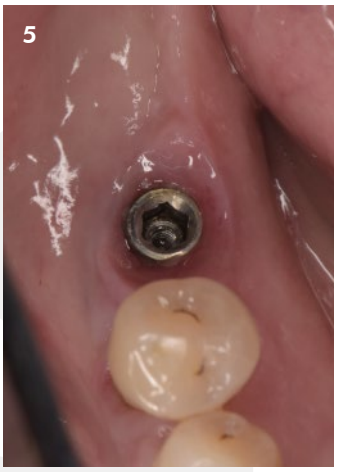


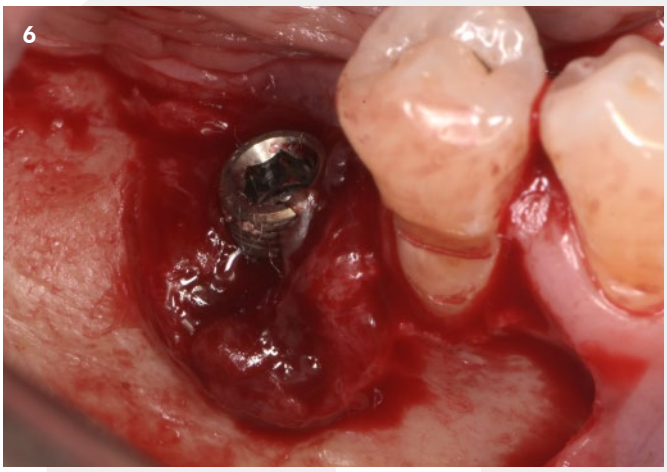


*4. Vista lateral inicial. 5. Vista oclusal sin CSI. 6. Infección IOI.*

**Más casos clínicos completos en la web www.osteogenos.com**

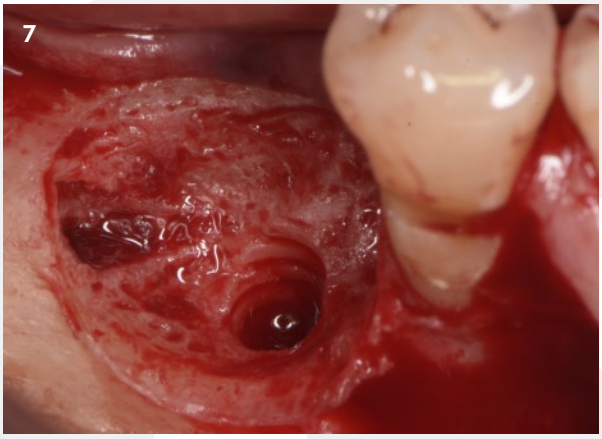


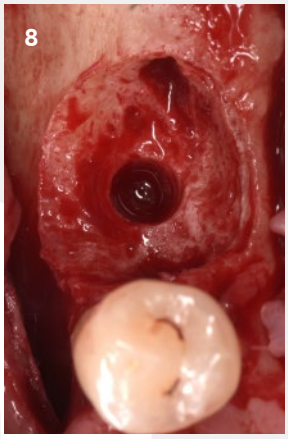


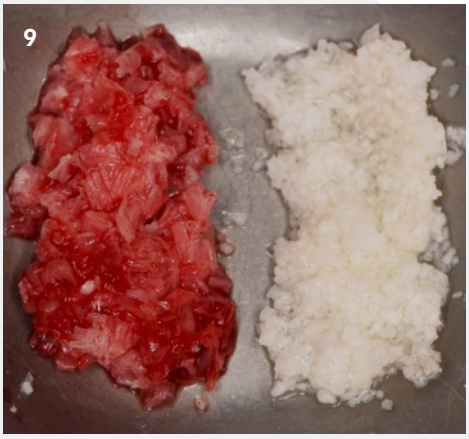


***7 y 8.*** *Explantación y legrado I.* ***9.*** *Mix de hueso autólogo rascado con Safescraper y OsteoBiol Gen-Os..*

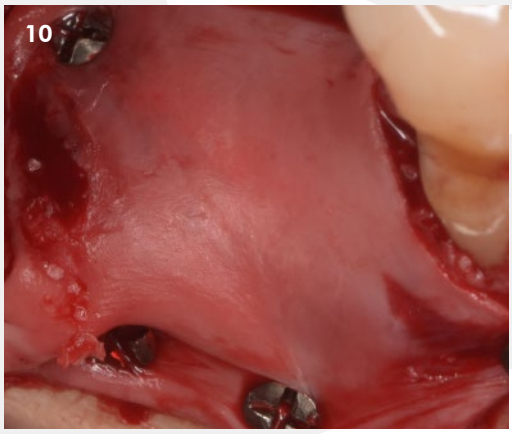


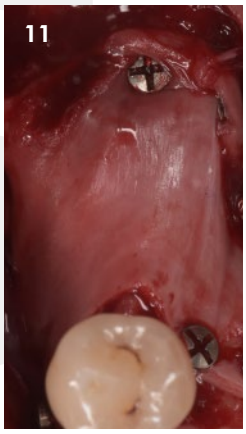


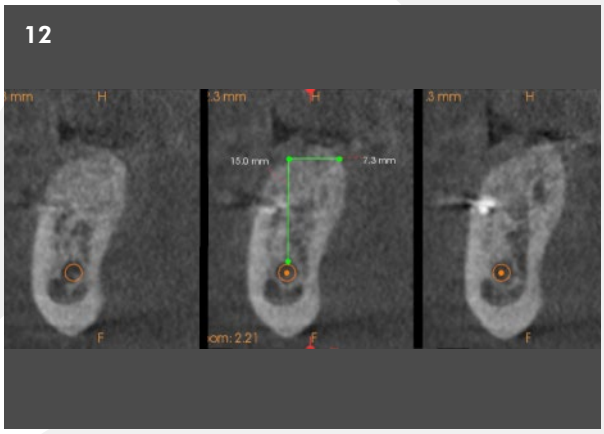


***10 y 11.*** *Fijación de membrana OsteoBiol Evolution.* ***12.*** *CBCT de control..*

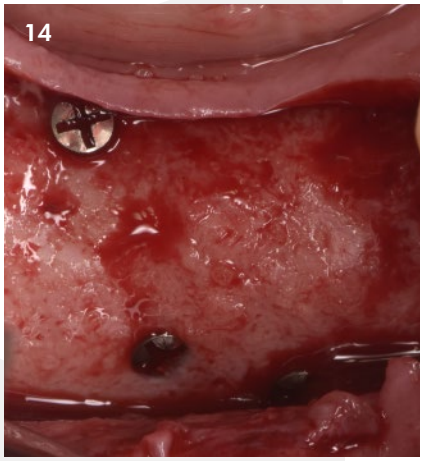


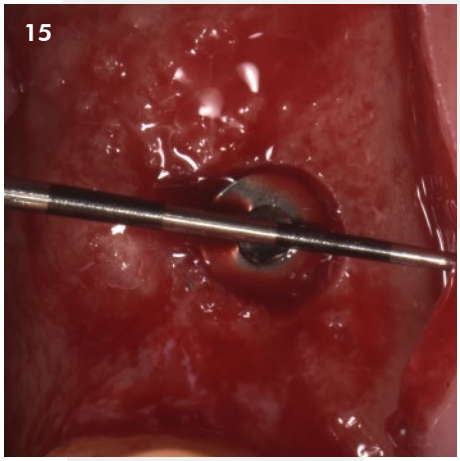


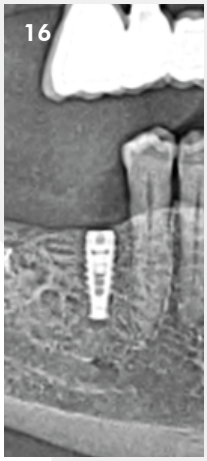


***13 y 14.*** *Reentrada 6 meses después de la cirugía.* ***15.*** *Anchura ganada e IOI colocado.*
***16.*** *OPG de control tras inserción de IOI.*

Osteógenos
REGENERACIÓN