CASO CLÍNICO DESTACADO ABRIL 2017

Dr. Miha Kočar. Clínica privada, Eslovenia.

Regeneración ósea vertical de la mandíbula frontal.

OsteoBiol® Sp-Block, OsteoBiol® Gen-Os® y OsteoBiol® Evolution.

Sexo: femenido | Edad: 58 años

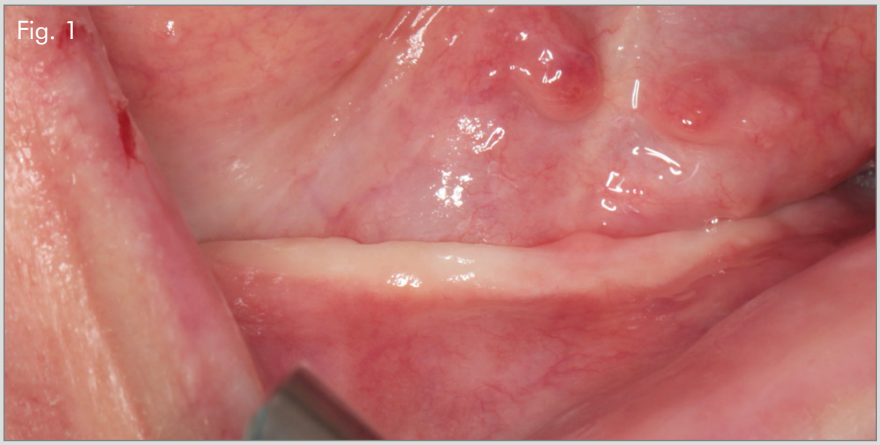
Fig. 1

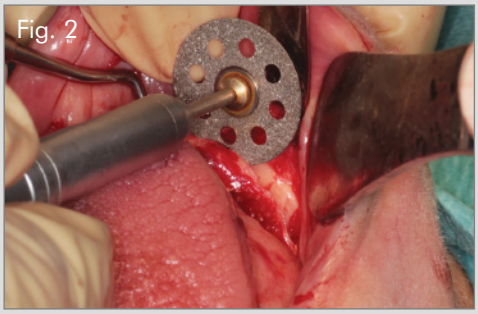
Fig. 2

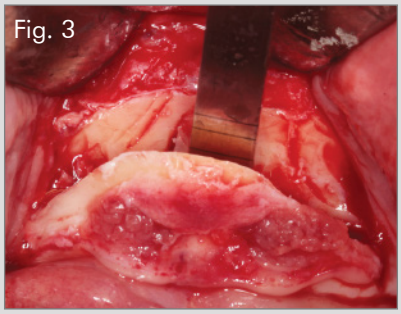
Fig. 3

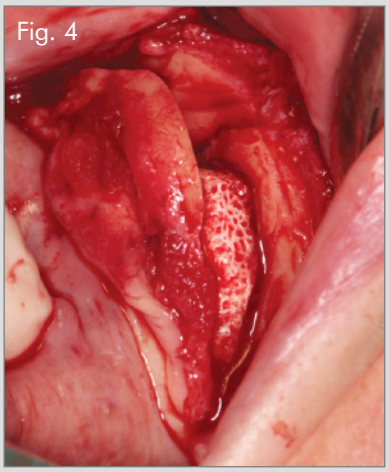
Fig. 4

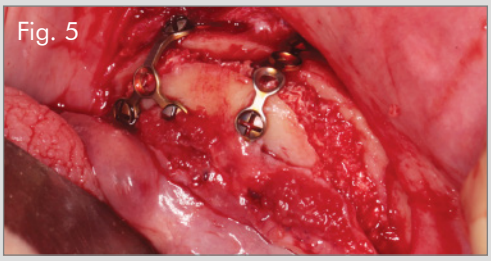
Fig. 5

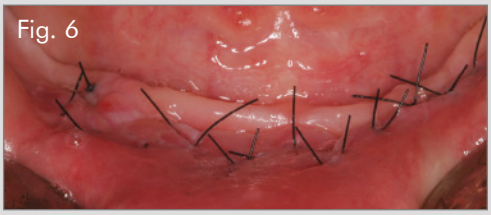
Fig. 6

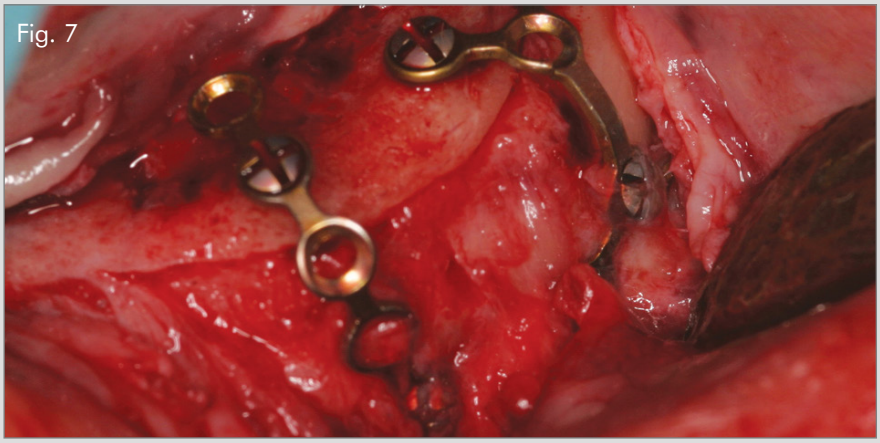
Fig. 7

1. Cresta alveolar seriamente reabsorbida en el momento de la primera intervención quirúrgica

2. Osteotomía semicircular realizada con una sierra de diamante circular con anestesia general

3. Osteotomía del hueso compacto lingual completada con cincel con el fin de evitar daños de periostio lingual. El segmento móvil de la cresta residual estaba cubierto de tejido blando para dar un suministro de sangre adecuado.

4. OsteoBiol® Sp-Block remodelado e insertado entre el segmento móvil y el estable de la mandíbula.

5. Segmento móvil fijado con dos mini placas. Huecos rellenados con partículas de Sp-Block.

6. Heridas cicatrizadas sin incidentes 10 días después después de la intervención quirúrgica

7. Reingreso debido a la implantación, 6 meses después del aumento con Sp-Block bajo anestesia local. Se encontró hueso vital con xenoinjerto incorporado. Las mini-placas con tornillos se encuentran en el mismo lugar.

Continúa en siguiente página

CASO CLÍNICO DESTACADO ABRIL 2017

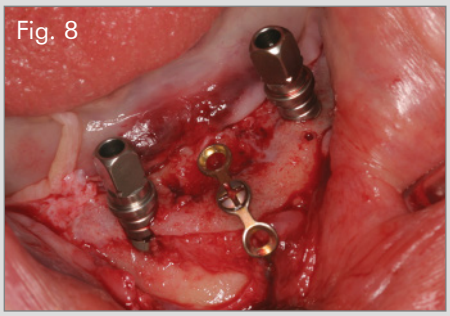
Fig. 8

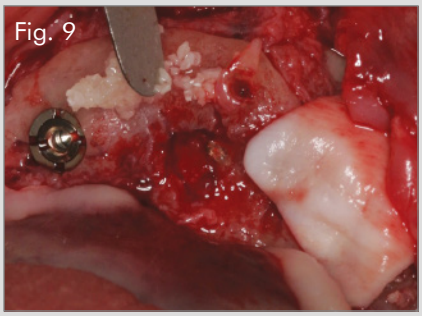
Fig. 9

Fig. 10

Fig. 11

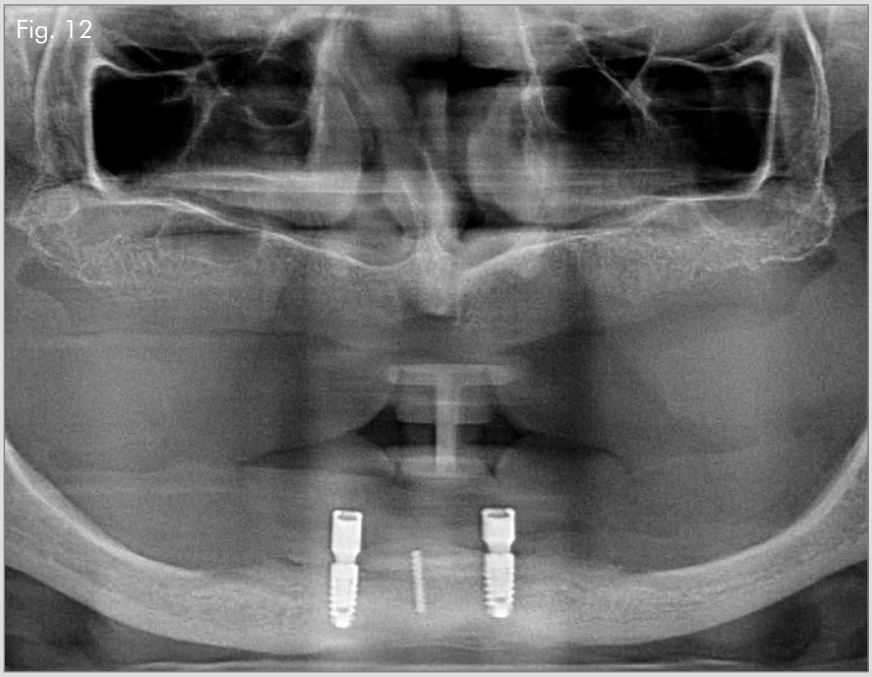
Fig. 12

8. Inserción de dos implantes (regiones 42, 32). Dehiscencia mínima detectada en la región 42.

9. Dehiscencia de la región 42 injertada con OsteoBiol® Gen-Os® y cubierta con OsteoBiol® Evolution.

10. Supraestructuras con mucosa estable para apoyar el implante, 7 meses después de la implantación y 3 meses después de la colocación del pilar de cicatrización.

11. Rehabilitación con prótesis removible en ambas mandíbulas.

12. OPT 13 meses después del aumento y 7 meses después de la implantación. Ambos implantes con supraestructuras protésicas muestran hueso periimplantario estable.

Caso clínico destacado del mes.
Abril de 2017. Osteógenos.

Osteògenos
Dental Surgical Devices