

CASO CLÍNICO DESTACADO JULIO 2020

DR. SAMUEL OLIVÁN MOLINA

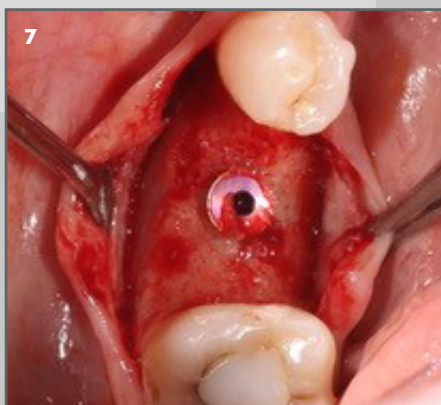
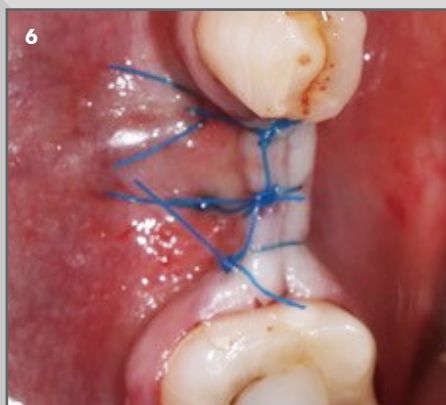
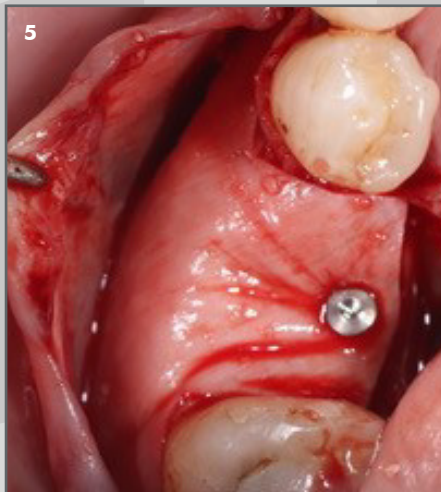
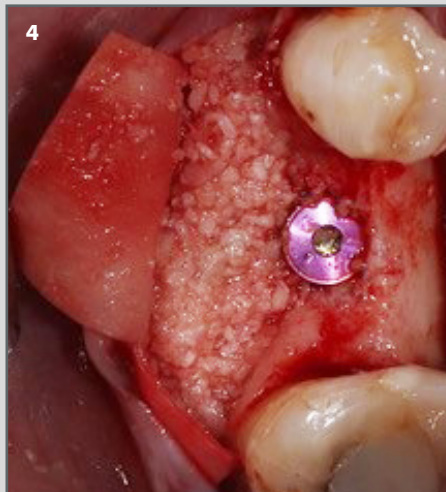
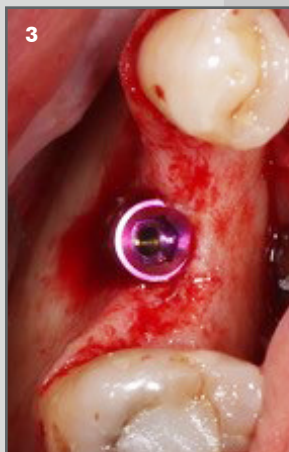
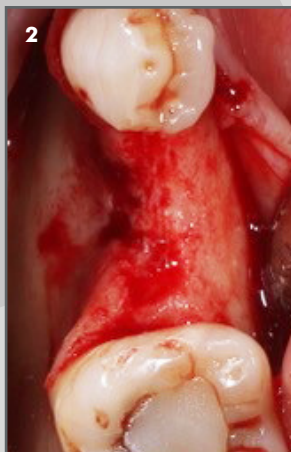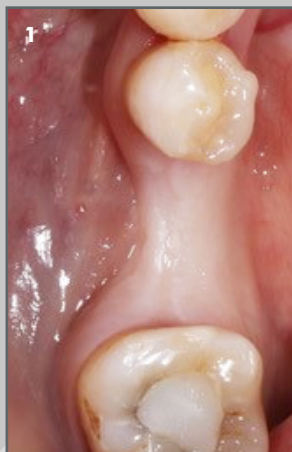Práctica clínica privada en Madrid.

Regeneración ósea horizontal.

OsteoBiol Apatos, Membrana OsteoBiol Evolution, chinchetas Dualpins y Sutura Serag monofilamento Seralon 4/0



Descripción del caso: Ausencia de pieza 36. Se observa la atrofia mandibular en sentido horizontal y se decide la colocación del implante, ya que este va a quedar correctamente posicionado y con suficiente estabilidad primaria. Se obtiene un injerto de bloque autólogo y se particula, se mezcla con el xenoinjerto OsteoBiol Apatos al 50%-50%. Después se recubre con la membrana de colágeno reabsorbible OsteoBiol Evolution Std y se fija con chinchetas Dualpins. Tras un periodo de cicatrización de 6 meses, se procede a la reentrada.



1. Situación inicial del defecto óseo.

2 y 3. Colocación del implante.

4. Colocación de hueso autólogo mezclado con xenoinjerto OsteoBiol Apatos.

5. Cierre con membrana de colágeno OsteoBiol Evolution.

6. Sutura de la zona intervenida.

7. Reentrada a los 6 meses.

 **OsteoBiol**

Caso Clínico Destacado julio 2020