

DR. HANI ELSAHEB MURAD

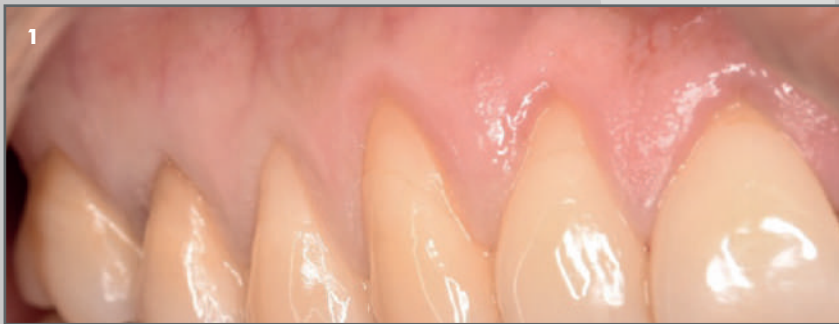Clínica privada en Barcelona.

Tratamiento de recesiones múltiples mediante colgajo de reposición coronal sin descargas + injerto de tejido conectivo.

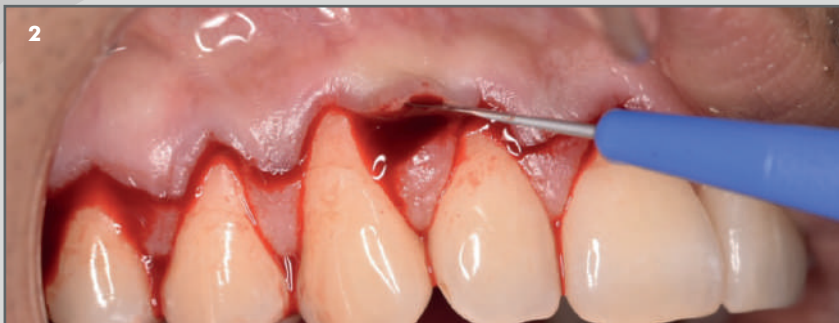

Sutura Serag Wiessner Serafast 6/0 y Seralene 6/0 y Microbisturí oftálmico Crescent Sharptome.

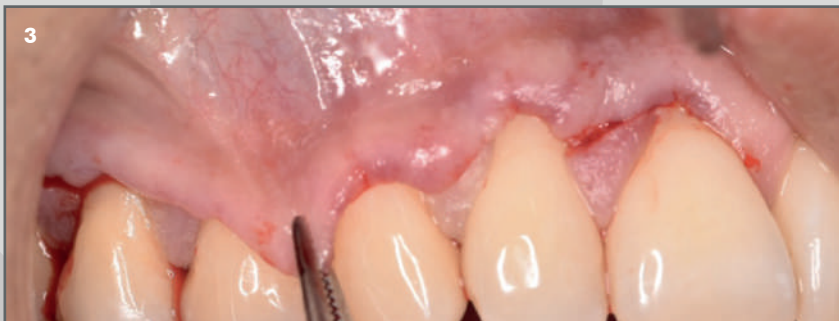Descripción del caso: Tratamiento de recesiones múltiples debido al incremento de la sensibilidad radicular y la demanda estética del paciente. Debido a la dimensión de las recesiones, la posición de las mismas en la arcada y la cantidad de tejido queratinizado, se decide realizar un CAF + ITC sin descargas (Zucchelli / De Sanctis 2000).



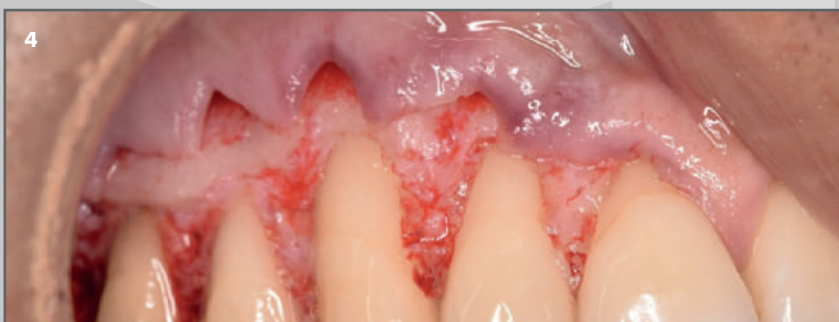1. Aspecto inicial del primer cuadrante, recesiones múltiples.



2. Levantamiento a espesor parcial mediante Microbisturí oftálmico Crescent Sharptome de las papilas quirúrgicas.



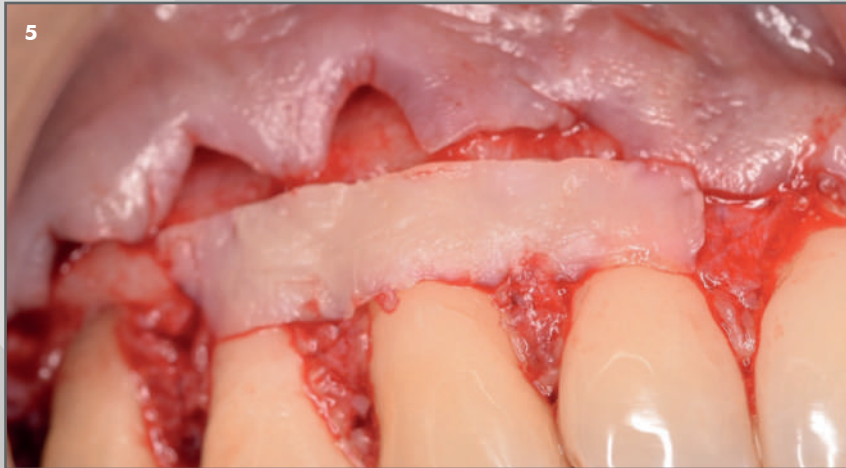3. Comprobación del avance coronal del colgajo.



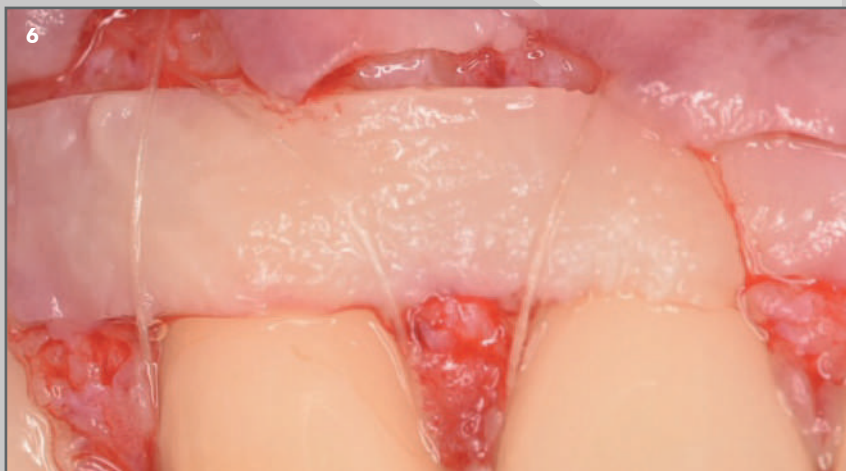4. Colgajo una vez realizadas las incisiones superficiales y profundas.

Continúa en siguiente página

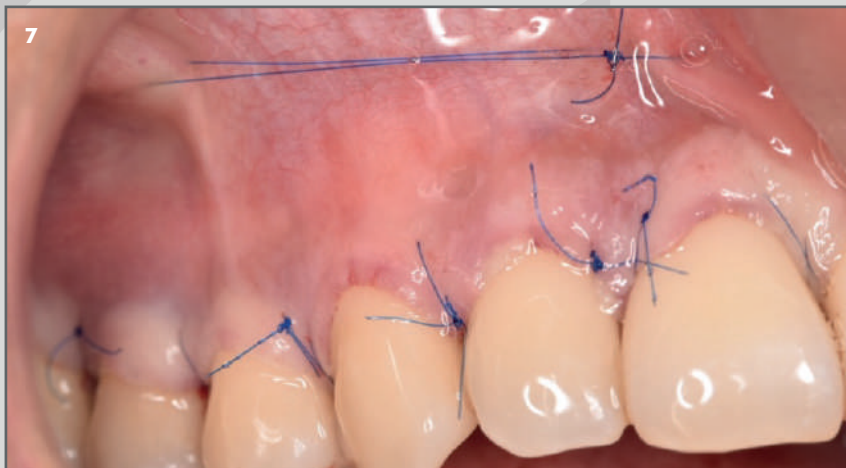
CASO CLÍNICO DESTACADO SEPTIEMBRE 2020



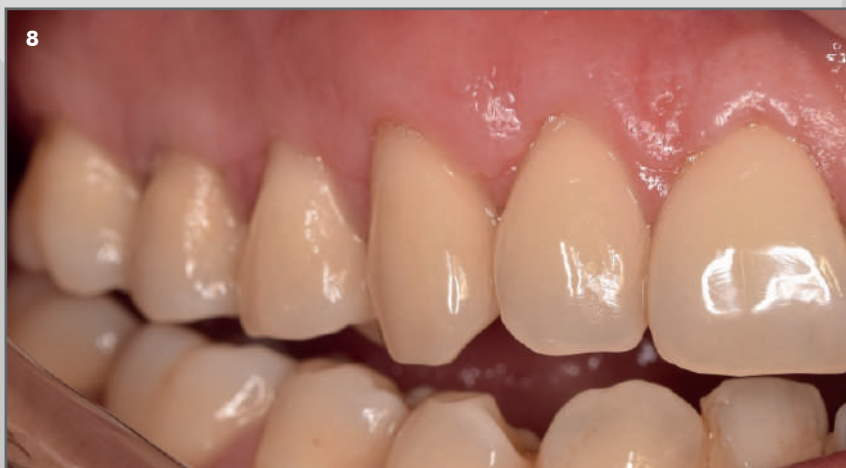5. Injerto de tejido conectivo donde se dispone menor cantidad de encía queratinizada apical a la recesión.



6. Injerto adaptado a la recesión y suturado al periostio apical, mediante Sutura Serag Serafast 6/0.



7. Sutura libre de tensión Serag Seralene 6/0 (suspensorias y rompiefuerzas).



8. Aspecto a los 8 meses después de la cirugía.