

DR. HANI ELSAHEB MURAD

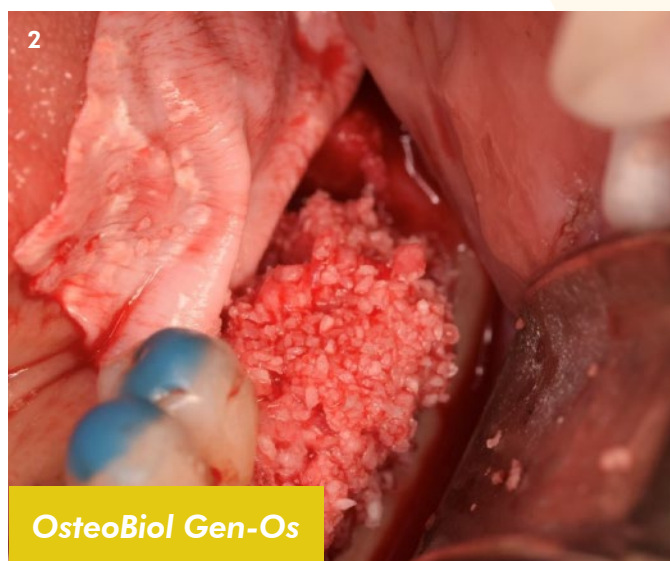
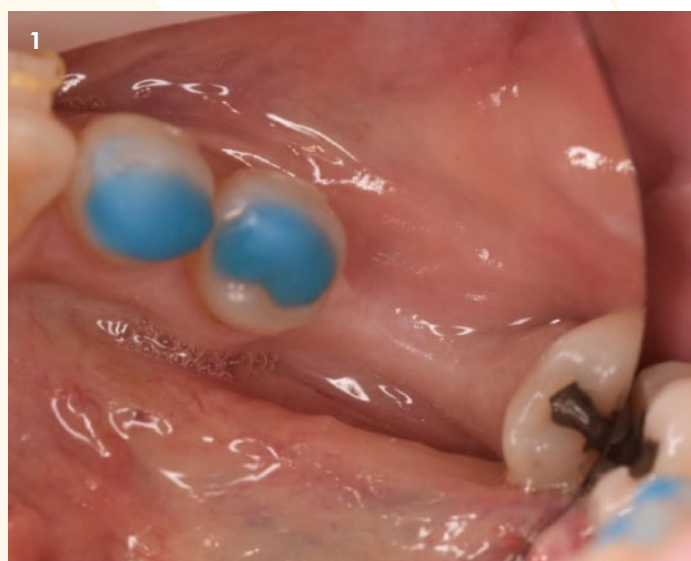
Periodoncista e implantólogo con práctica privada en Barcelona.

REGENERACIÓN ÓSEA HORIZONTAL PARA LA COLOCACIÓN DE DOS IOI EN POSICIÓN DE 36-37

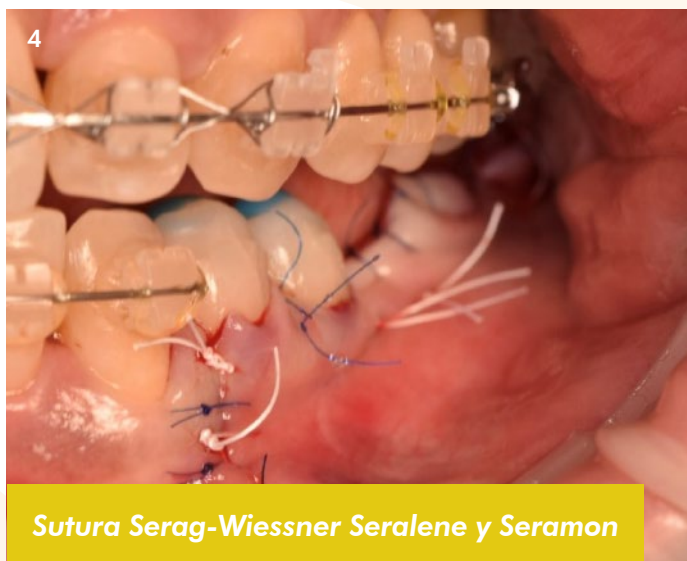
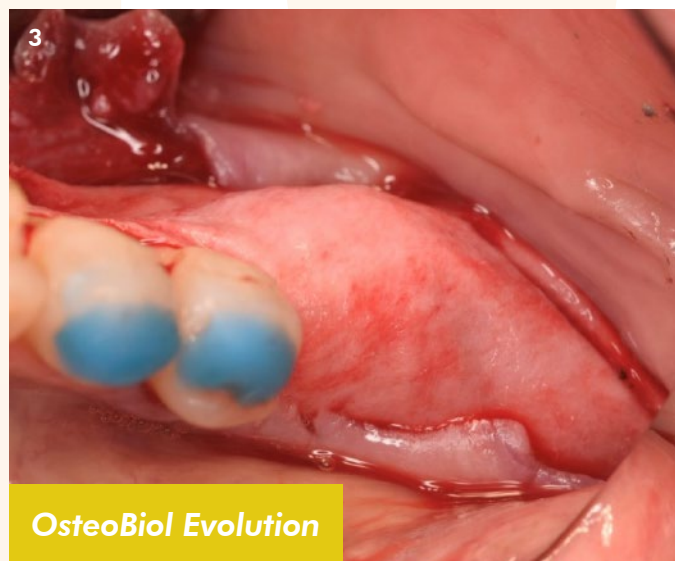
Con OsteoBiol Gen-Os, OsteoBiol Evolution, rascador de hueso Safescraper y Sutura Serag-Wiessner Seralene y Seramon.



Descripción del caso: Realizamos ROG horizontal para la futura colocación de ambos implantes, y un injerto de encía libre para el aumento de encía queratinizada.

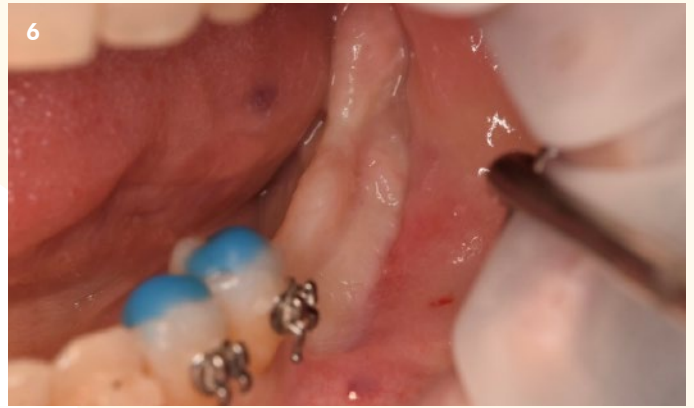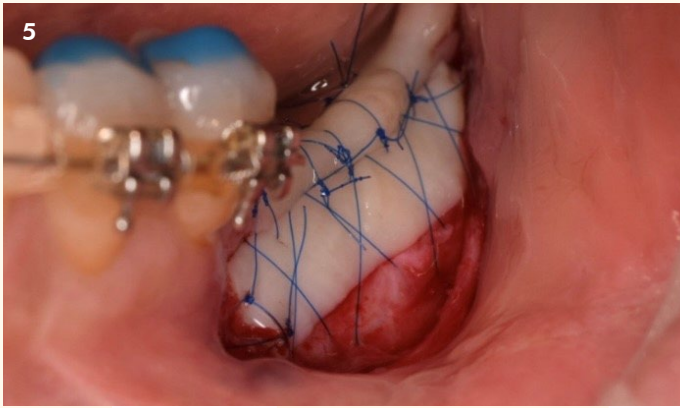


1. Vista oclusal del defecto.
2. Mezcla de hueso autólogo y xenoinjerto OsteoBiol Gen-Os.



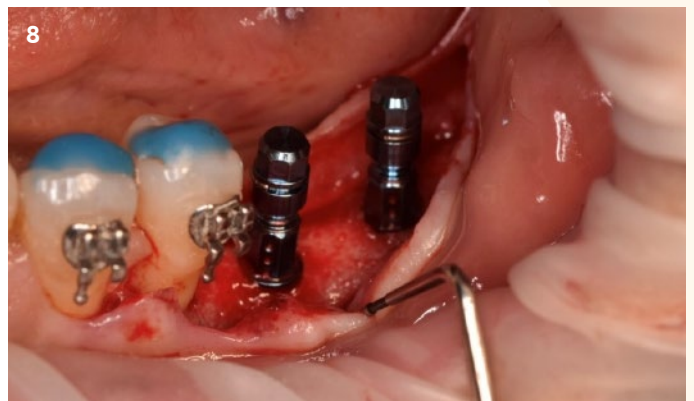
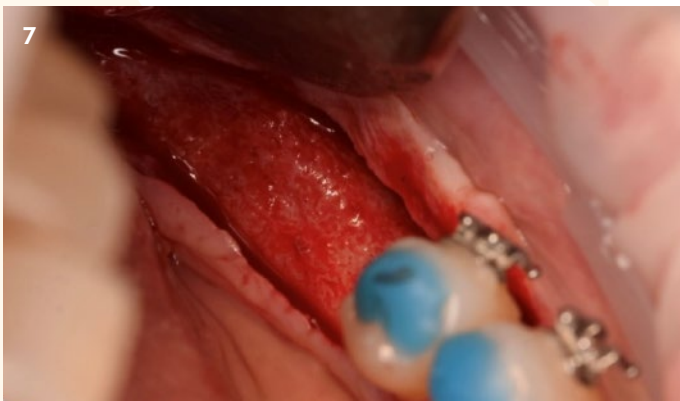3. Estabilización de la membrana reabsorbible OsteoBiol Evolution.
4. Suturado de la zona con sutura Serag-Wiessner no absorbible Seramon y no absorbible Seralene.

CASO CLÍNICO DESTACADO REGENERACIÓN ÓSEA - SEPTIEMBRE 2022



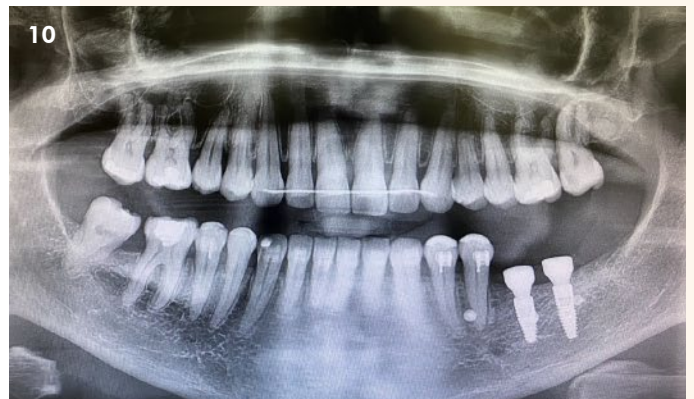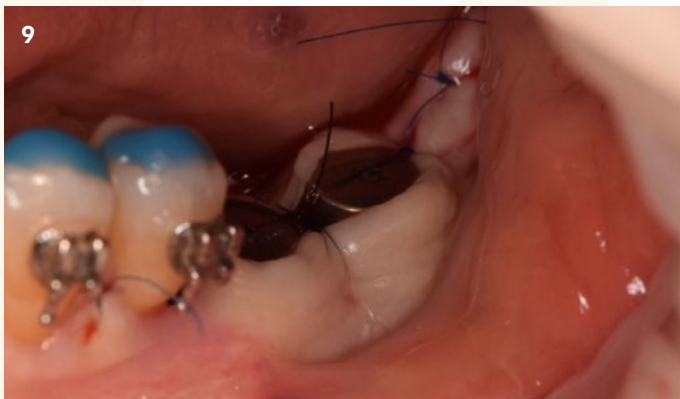5. Injerto de encía libre con Sutura Serag-Wiessner no absorbible Seralene 6/0.

6. Día de la colocación de ioi, nótese la cantidad de encía queratinizada.



7. Hueso regenerado en la reentrada.

8. Colocación de implantes osteointegrados.



9. Tapones de cicatrización.

10. Radiografía del estado final del caso.



Osteógenos
REGENERACIÓN

Más casos clínicos completos en la web www.osteogenos.com