

## DR. JORGE LORENZO LÁZARO

Especialista en implantología, periodoncia y cirugía oral.

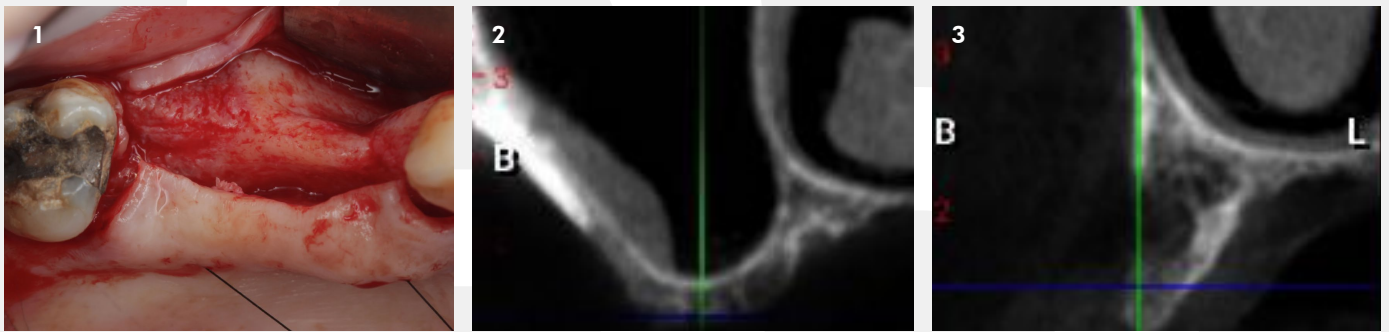


### REGENERACIÓN HORIZONTAL + ELEVACIÓN SINUSAL ABIERTA

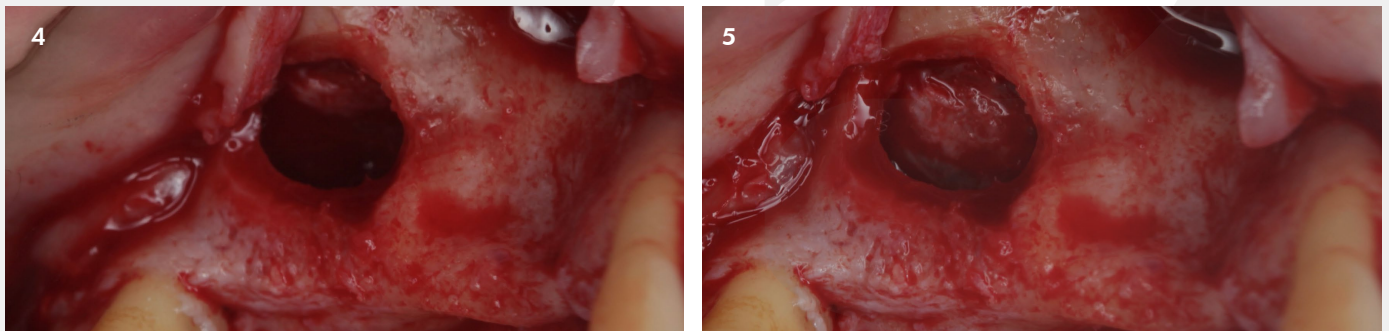
Con OsteoBiol Apatos, OsteoBiol Gen-Os, Membrana Osteobiol Evolution, Recolector de hueso Safescraper y Chinchetas Dualpins.

#### Descripción del caso:

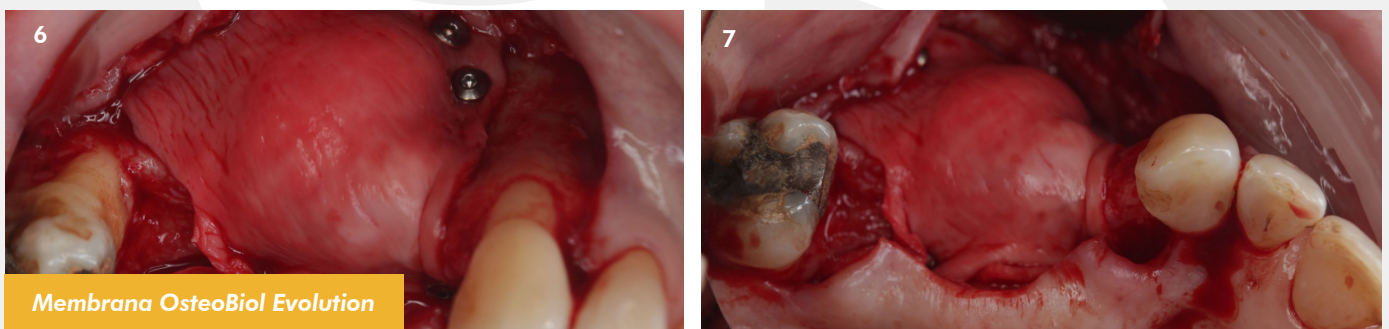
Pérdida de las piezas 14-15-16 hace más de 10 años causando una neumatización sinusal a nivel y una atrofia horizontal del reborde crestal.



1. Defecto Óseo. 2 y 3. Corte radiográfico del defecto óseo.



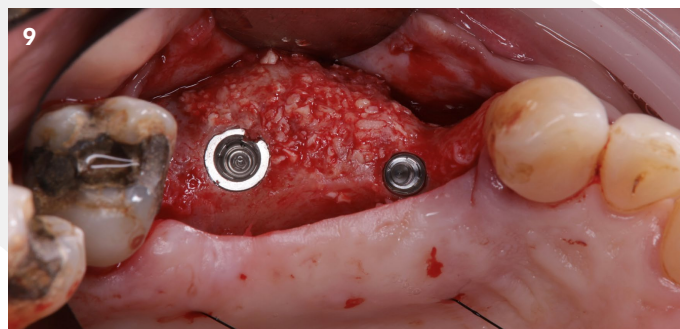
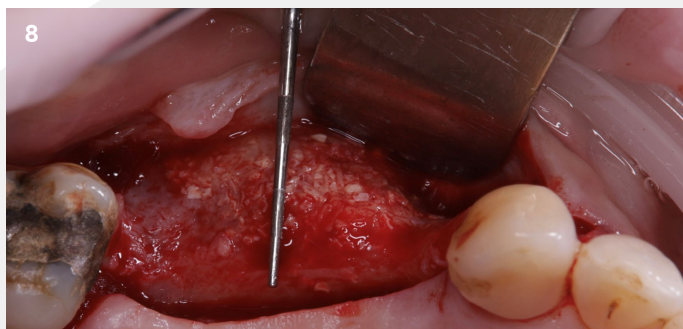4 y 5. Elevación sinusal abierta.



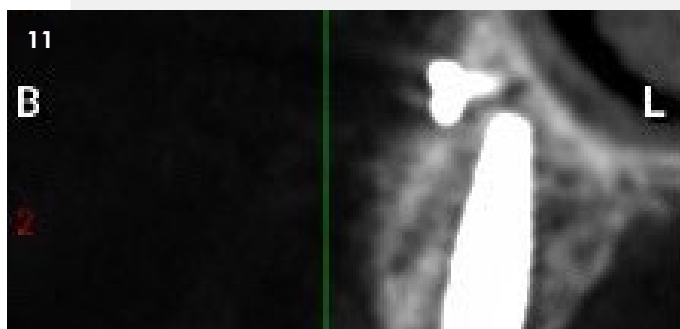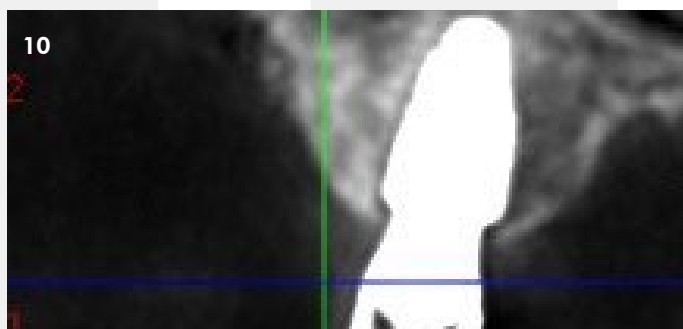
Membrana OsteoBiol Evolution

6 y 7. Relleno óseo con Apatos + autólogo en seno y Gen-Os + autólogo para defecto horizontal.

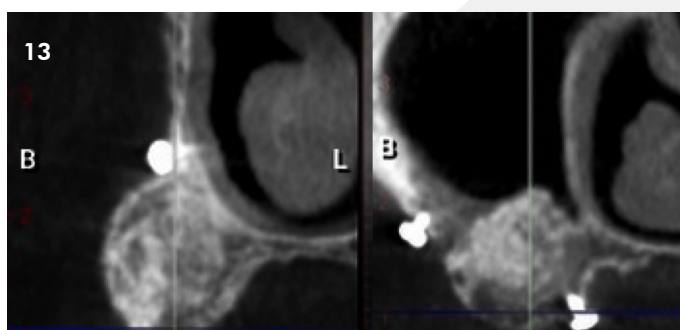
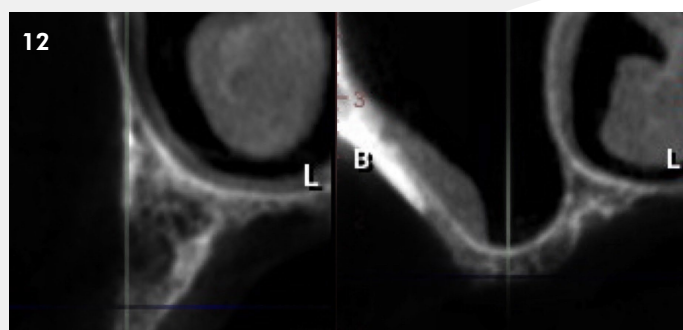
## CASO CLÍNICO DESTACADO REGENERACIÓN ÓSEA - Junio 2023



8 y 9. Reentrada y colocación de implantes.



10 y 11. TAC post colocación de implantes.



12 y 13. TAC previo a la regeneración y TAC a los 8 meses.



**Osteógenos**  
REGENERACIÓN

Más casos clínicos completos en la web [www.osteogenos.com](http://www.osteogenos.com)