CASO CLÍNICO DESTACADO REGENERACIÓN ÓSEA - AGOSTO 2023

DR. JOSÉ ÁNGEL FERNÁNDEZ GARCÍA

Especialista en implantología, periodoncia y cirugía oral.

REGENERACIÓN ANTEROSUPERIOR SAUSAGE TECHNIQUE + COLOCACIÓN DE IMPLANTES DIFERIDOS.

Con OsteoBiol Gen-Os, Membrana OsteoBiol Evolution y rascador de hueso Safescraper.

Descripción del caso:

Paciente joven (32 años) acude a consulta para reponer ausencias de 1.3-2.3 perdidos hace varios años en accidente de tráfico.
Se realizó regeneración ósea guiada utilizando membrana Evolution STD 30x30 + hueso autólogo obtenido con rascador Safescraper + xenoinjerto (Gen-os)

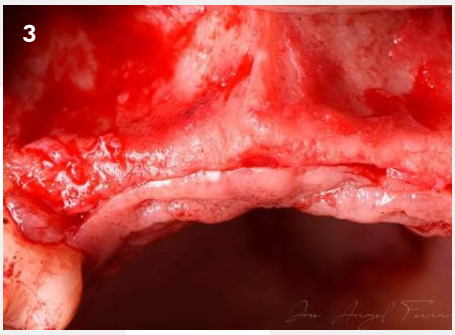

1 y 2. *Estado Inicial del paciente.* ***3.*** *Despegamiento en el que se observa el defecto óseo horizontal.*

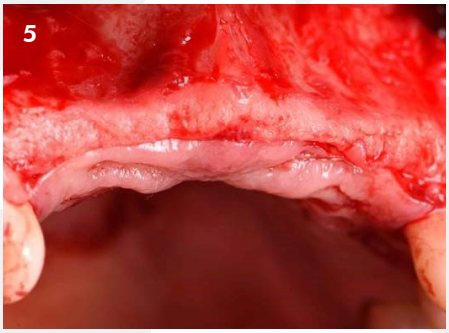

4 y 5. *Despegamiento en el que se observa el defecto óseo horizontal.*
6. *Fijación de membrana Osteobiol Evolution*

7. *Membrana Evolution mezclada con Osteobiol Gen-Os.* ***8 y 9.*** *Fijación de la membrana.*

10. *Sutura.* ***11 y 12.*** *Estado a los 6 meses después de la ROG.*

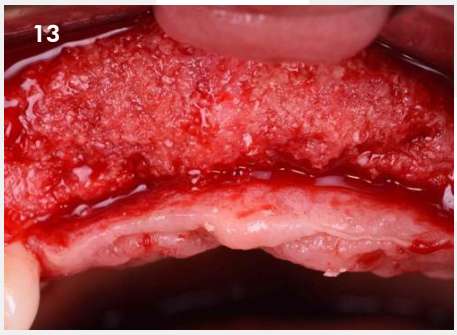

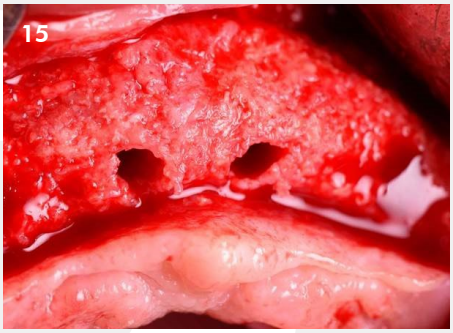

13 y 14. *Aspecto de la regeneración ósea.* ***15.*** *Fresado.*

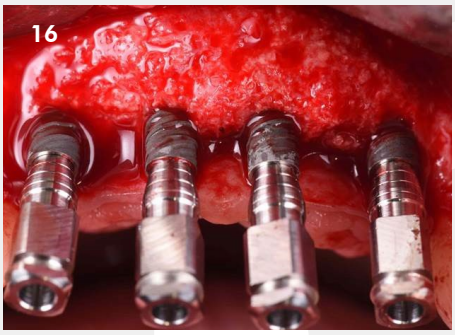

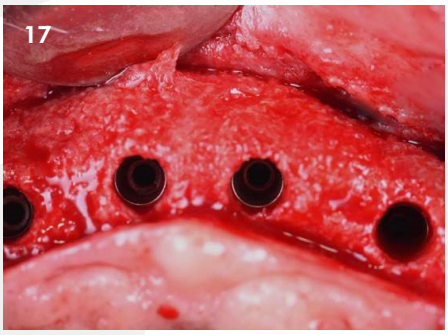

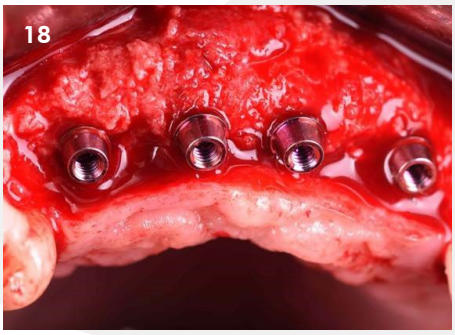

16, 17 y 18. *Colocación de los implantes.*

Osteógenos
REGENERACIÓN

Más casos clínicos completos en la web www.osteogenos.com