CASO CLÍNICO DESTACADO REGENERACIÓN ÓSEA - NOVIEMBRE 2023

DR. ARTURO FLORES GALLARDO

Especialista en implantología, periodoncia y cirugía oral.

RECONSTRUCCIÓN ÓSEA DE GRAN DEFECTO EN ZONA ESTÉTICA

Osteobiol Lámina Curva, Osteobiol MP3 y Rascador Safescraper curvo.

Descripción del caso:

"Paciente de 52 años, con línea de sonrisa alta, no fumador, ASA I, demandando solución para el problema estético de los dientes 12 y 11. Tras realizar CBCT, observamos presencia de gran defecto óseo en 11 con pérdida completa de cortical vestibular y parcial de cortical palatina que se extiende en apical del 12, imposibilitando la colocación inmediata de implante en 11, dado que sin levantar colgajo sería imposible limpiar el proceso infeccioso con garantías. Tras la exodoncia del diente 11 y colocar un injerto de tejido conectivo para mejorar la calidad de los tejidos blandos, esperamos 3 meses antes de realizar la cirugía de regeneración. Tras levantar colgajo para limpiar el defecto en apical del 12 y regenerar vestibular y palatino del 11 con lámina curva fijada en palatino y vestibular que contiene un 80% de hueso autólogo rascado de la rama mandibular con safescraper y 20% de MP3. Tras 8 meses de espera, se repite el CBCT constatando que el defecto cicatriza perfectamente en el diente 12 y la regeneración en la posición 11 es suficiente para poder colocar un implante de 3,7x13. Tras la colocación del mismo y espera de 4 meses para la Osteointegración, se realizó un último injerto de tejido conectivo en silla de montar y fase de provisionales junto con el acondicionamiento de los dientes 12 y 21 para mejorar la armonía de la línea de sonrisa del paciente".

1. Vista del 11, con corona metal cerámica ferulzada al 21 y con diastema entre 12-11. *2. Se aprecia fistula en vestibular del 11 y se intuye la ausencia completa de cortical vestibular.* *3. Visión frontal del problema estético.*

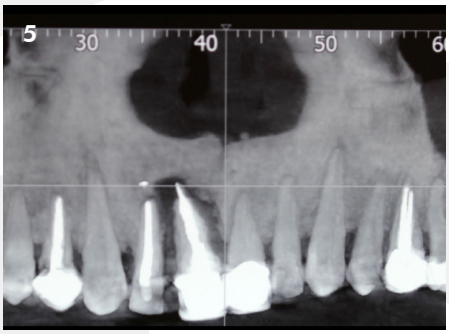

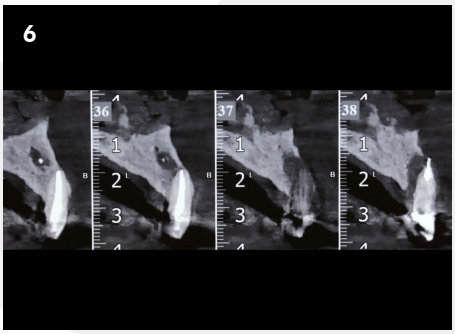

4. Visión oclusal inicial. *5 y 6. CBCT pre operatorio en el que se aprecia el gran defecto óseo.*

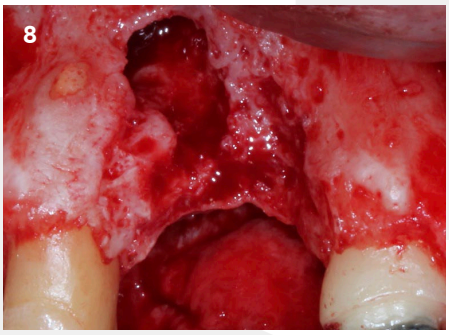

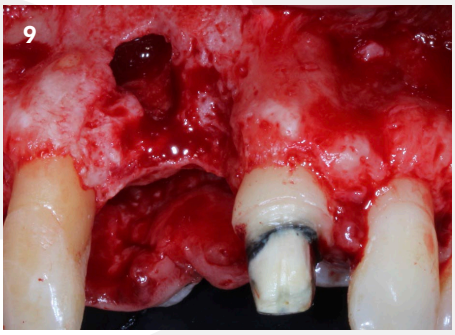

7. Situación tras la extracción traumática y legrado del alveolo. *8 y 9. Visión del del defecto óseo con pérdida de componente vestibular, palatina y extensión apical que comunica con el ápice del incisivo*

CASO CLÍNICO DESTACADO REGENERACIÓN ÓSEA - NOVIEMBRE 2023

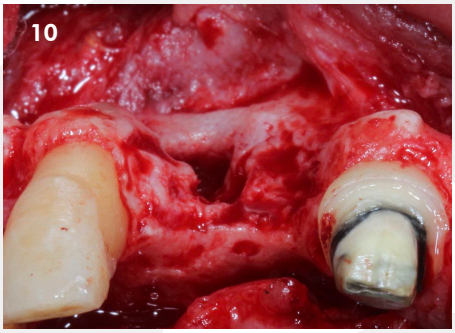

10. *Visión oclusal del defecto.* ***11.*** *Contenido de la regeneración con 80% de hueso autólogo y 20% de MP3.*
12. *Adaptación vestibular de lámina curva.*

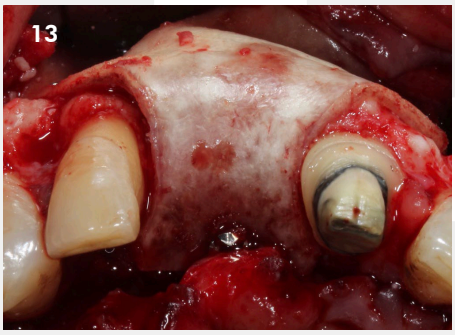

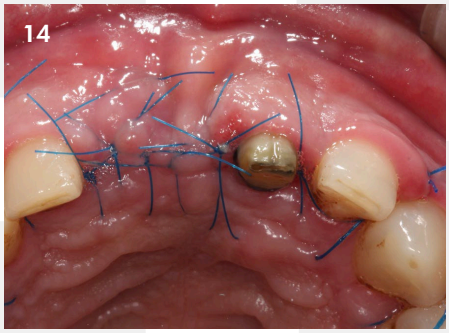

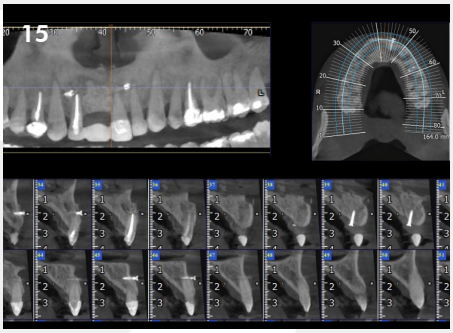

13. *Visión oclusal de la lámina curva.* ***14.*** *Sutura tras la cirugía de regeneración.*
15. *CBCT 8 meses después en la que se aprecia la curación del defecto apical en 12 y exitosa regeneración ósea en 11.*

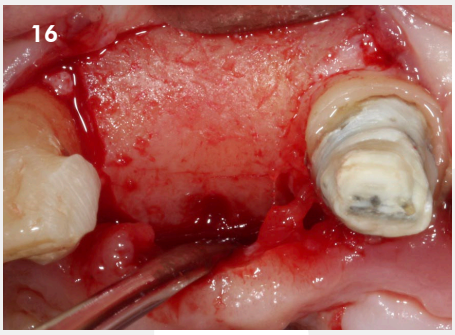

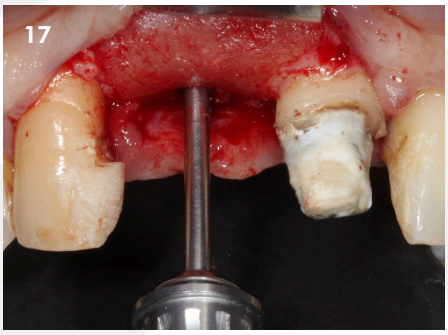

16. *Estado del hueso tras 8 meses de espera.* ***17.*** *Colocación del implante 8 meses tras la cirugía de regeneración.*
18. *Perfil de emergencia creado tras retirar la corona provisional .*

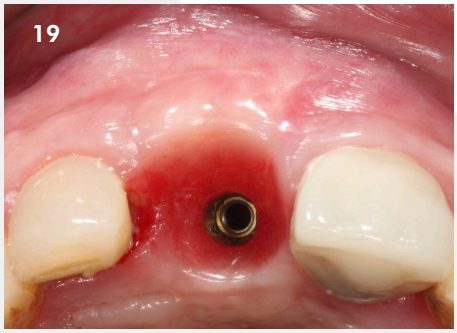

19. *Perfil de emergencia creado tras retirar la corona provisional*
20 y 21. *Situación final del caso con la prótesis colocada por el Dr. Jorge Serrano.*

Osteógenos
REGENERACIÓN

Más casos clínicos completos en la web www.osteogenos.com