

DR. GUILLERMO PARDO ZAMORA

Cirujano oral e implantólogo. Práctica privada en Murcia.

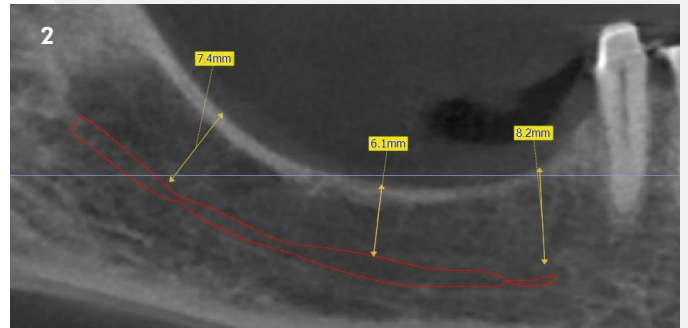
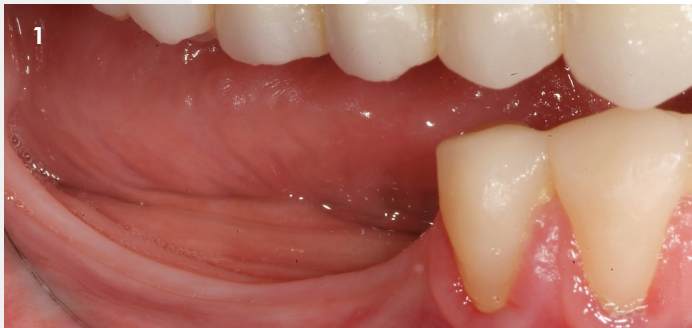REGENERACIÓN ÓSEA VERTICAL

Con Osteobiol Apatos, Osteobiol Lámina cortical curva, Sutura Serag Wiessner Seramon y Sutura Serag Wiessner Seralene.

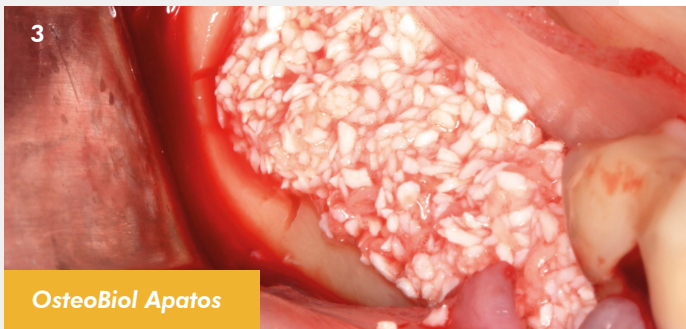

Descripción del caso:

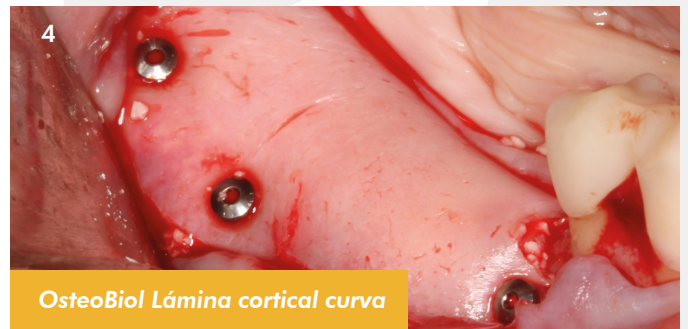Paciente mujer de 62 años sin antecedentes de interés, acude por atrofia vertical en piezas 45-46-47.



1. Imagen previa del caso. 2. CBCT de atrofia vertical con una altura de hueso residual entre 5 y 8 mm.

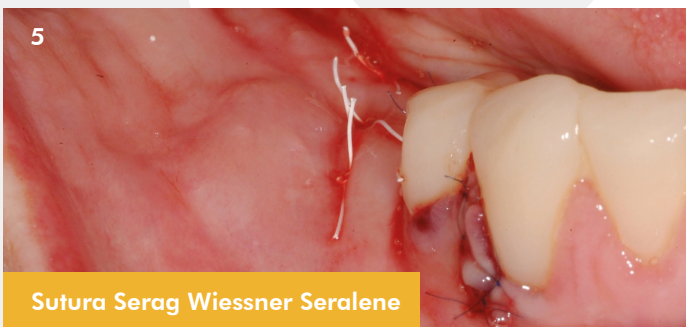


OsteoBiol Apatos

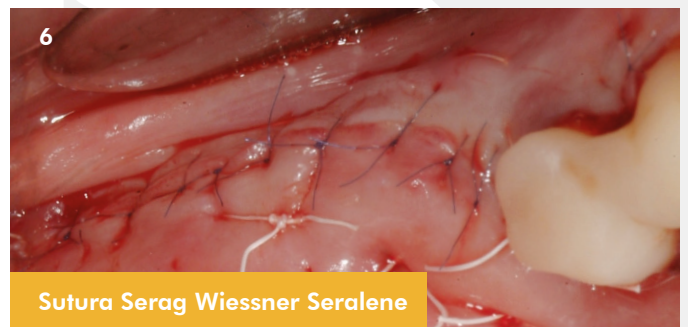

OsteoBiol Lámina cortical curva

3. Mezcla de hueso autólogo con Osteobiol Apatos. 4. Lámina cortical curva fijada con chinchetas.



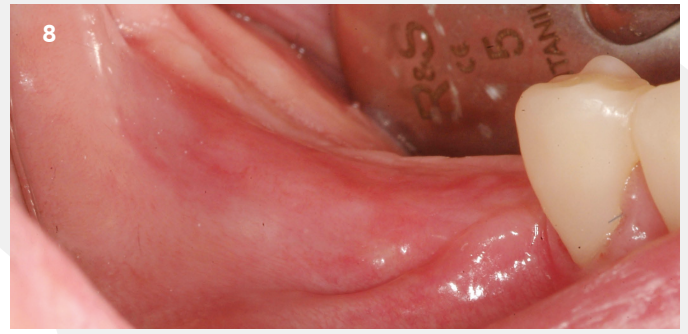
Sutura Serag Wiessner Seralene



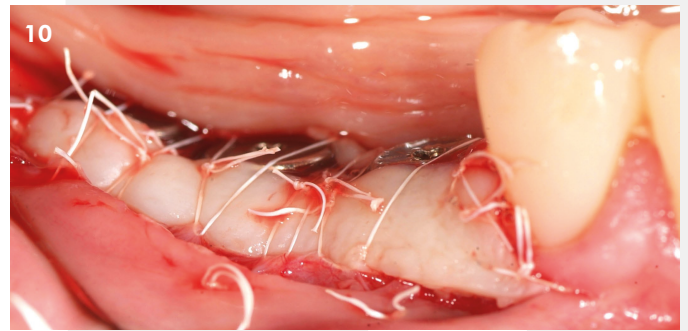
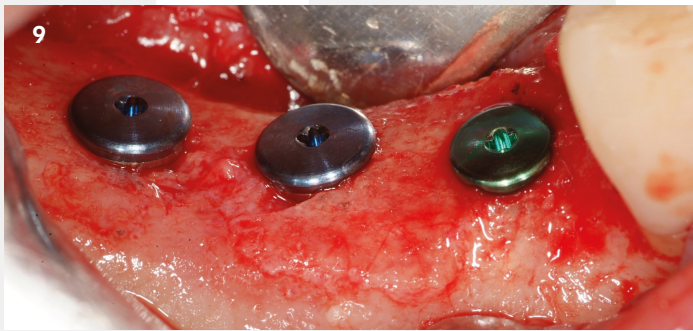
Sutura Serag Wiessner Seralene

5 y 6. Puntos colchoneros horizontales utilizando Seramon (5/0) y Seralene (7/0).

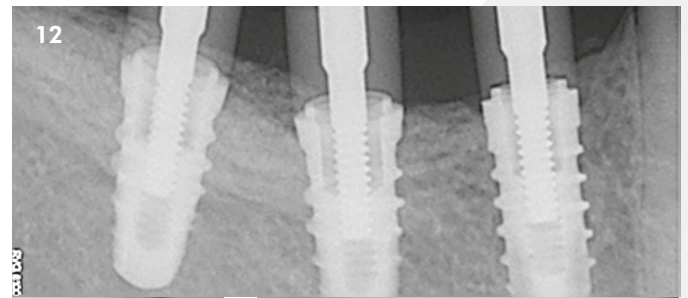
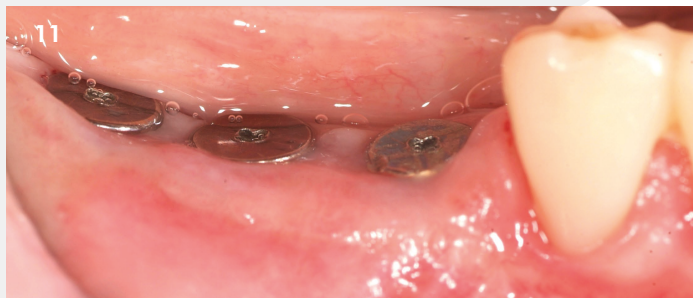CASO CLÍNICO DESTACADO REGENERACIÓN ÓSEA - Marzo 2024



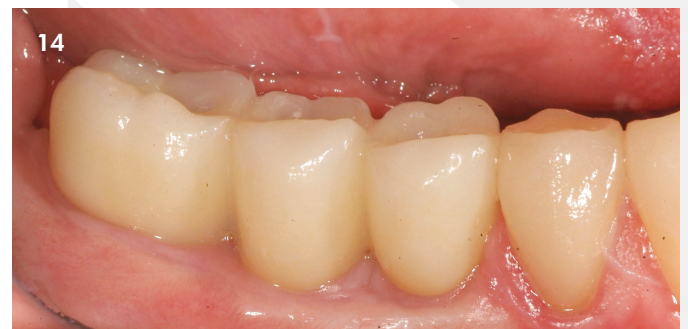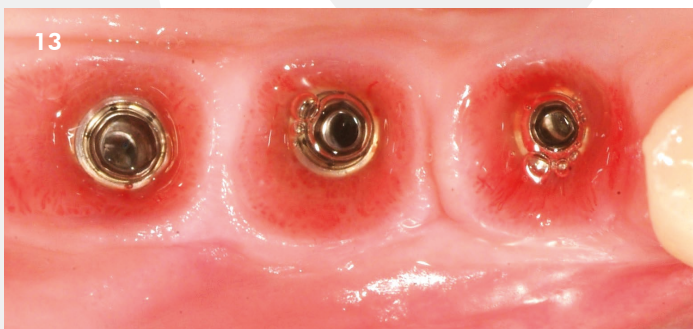
7. Aumento vertical entre 6 y 8 mm. 8. Imagen clínica 9 meses tras la cirugía.



9. Reentrada y colocación de implantes. 10. Vestibuloplastia, pilares de cicatrización e injerto gingival libre.



11 y 12. Impresión de implantes para confeccionar prótesis provisional.



13. Perfil de emergencia obtenido. 14. Coronas definitivas.